

P-105 - CIRUGÍA EN UN SOLO TIEMPO EN EL CARCINOMA SUPRARRENAL METASTÁSICO. PRESENTACIÓN DE UN CASO

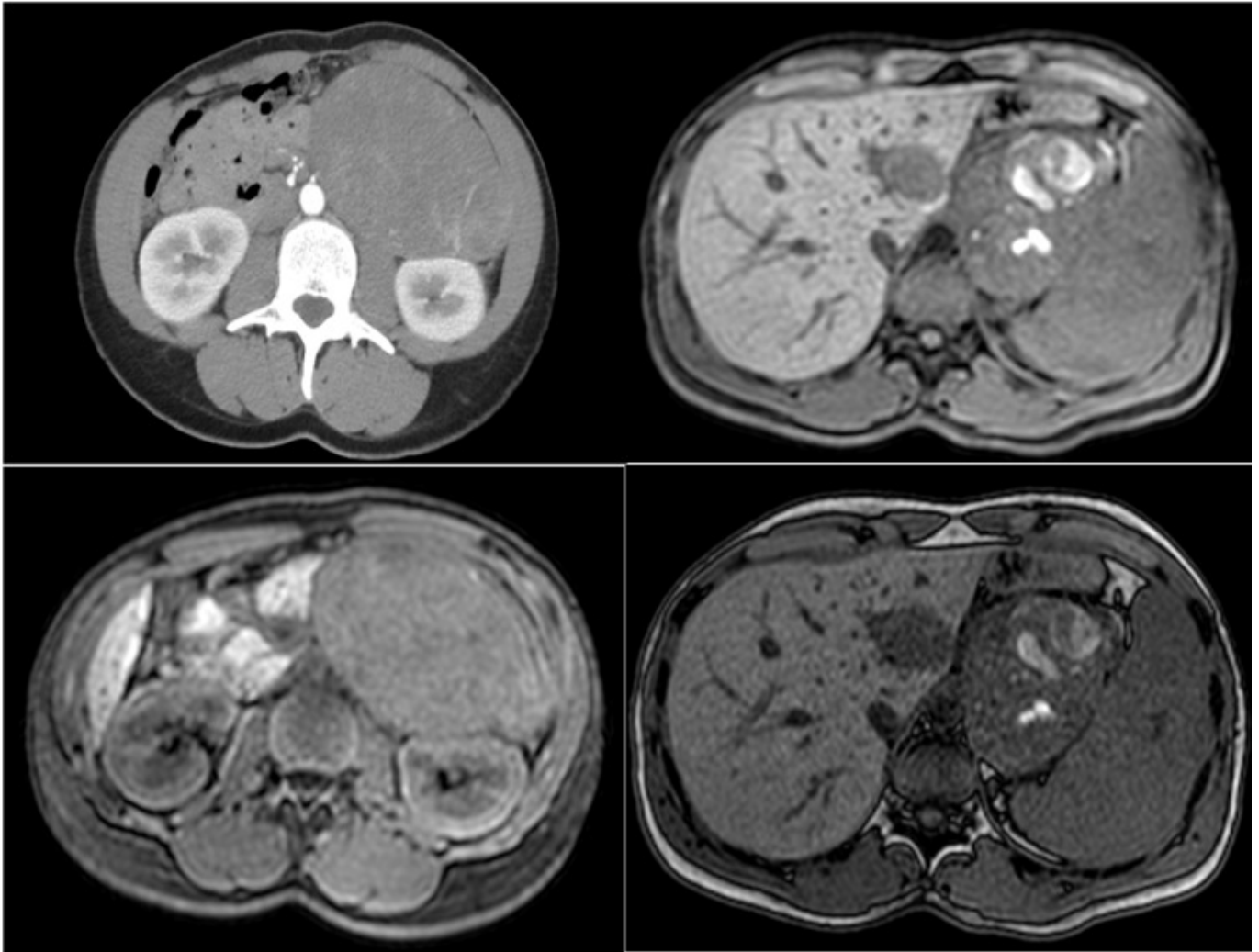
Jiménez Mascuñán, María Isabel; Ruiz Manzanera, Juan José; Febrero Sánchez, Beatriz; López López, Víctor; Abellán Lucas, Miriam; Soriano Palao, María Teresa; Ros Madrid, Inmaculada; Rodríguez González, José Manuel

Hospital Universitario Virgen de la Arrixaca, Murcia.

Resumen

Introducción: El carcinoma suprarrenal es una neoplasia agresiva y con una incidencia baja, de 1-2 casos por cada millón de habitantes. Aproximadamente un 30% de los pacientes presentan enfermedad en estadio IV al diagnóstico, siendo el hígado y el pulmón los órganos en los que se observan metástasis con mayor frecuencia. Aunque actualmente se emplea el tratamiento adyuvante basado en mitotane y quimioterapia, los resultados son limitados y la resección completa constituye el único tratamiento potencialmente curativo en casos seleccionados.

Caso clínico: Mujer de 27 años derivada a Endocrinología por clínica de hiperandrogenismo (acné e hirsutismo generalizado) y síndrome constitucional de un año de evolución. En analítica con determinación de hormonas se observó una cifra de sulfato dehidroepiandrosterona $> 1.000 \mu\text{g/dl}$ ($65\text{-}380 \mu\text{g/dl}$). El TC abdominal halló una masa suprarrenal izquierda de 14 cm de diámetro, de densidad heterogénea y con calcificaciones en su interior, sugestiva de carcinoma suprarrenal; y una lesión hepática en segmento II compatible con metástasis (fig.). Con el diagnóstico de carcinoma suprarrenal estadio IV, el comité de tumores decidió cirugía con posterior tratamiento adyuvante. La paciente se intervino mediante incisión subcostal bilateral realizando suprarrenalectomía izquierda y seccionectomía lateral izquierda, siendo dada de alta tras buena evolución posoperatoria. La anatomía patológica reveló un carcinoma suprarrenal con diferenciación oncocítica con *score* de 6 puntos en el sistema de Weiss modificado y una metástasis hepática de carcinoma suprarrenal. Posteriormente, la paciente recibió tratamiento adyuvante con mitotano, cisplatino y etopósido, así como radioterapia sobre lecho quirúrgico, encontrándose actualmente en seguimiento por Oncología sin evidencia de recaída tras dos años.



Discusión: El tratamiento del carcinoma suprarrenal depende de la clasificación propuesta por The European Network for the Study of Adrenal Tumors (ENSAT). Aquellos casos con enfermedad metastásica (estadio IV) presentan baja tasa de supervivencia, siendo inferior al 15% a los 5 años en diferentes series. En cuanto a las metástasis hepáticas del carcinoma suprarrenal, la evidencia acerca de los beneficios de la resección quirúrgica es limitada, al contrario de lo que ocurre con las metástasis hepáticas de otros tumores primarios como los de origen colorrectal. Existen estudios retrospectivos que aportan resultados satisfactorios de la cirugía con una mayor supervivencia a largo plazo en el carcinoma suprarrenal con metástasis hepáticas (51,5% a 5 años) con respecto a aquellos pacientes que no se someten a la resección. Sin embargo, no se ha observado mejoría en cuanto a la supervivencia libre de enfermedad, ya que se han reportado altas tasas de recurrencia local y a distancia, así como una elevada morbilidad asociada al procedimiento quirúrgico. En el caso que se presenta se realiza resección de una metástasis hepática durante la intervención del tumor primario. No hay estudios actualmente que hagan distinción entre el beneficio de la cirugía en un solo tiempo en comparación con la cirugía en dos tiempos. Sin embargo, las diferentes series abogan por realizar una resección completa de toda la enfermedad siempre que sea posible y en pacientes seleccionados, dada la escasa eficacia del tratamiento sistémico en este tipo de tumores.