

P-147 - CARCINOMA DE CÉLULAS ESCAMOSAS COMO COMPLICACIÓN DE UN DIVERTÍCULO DE ZENKER

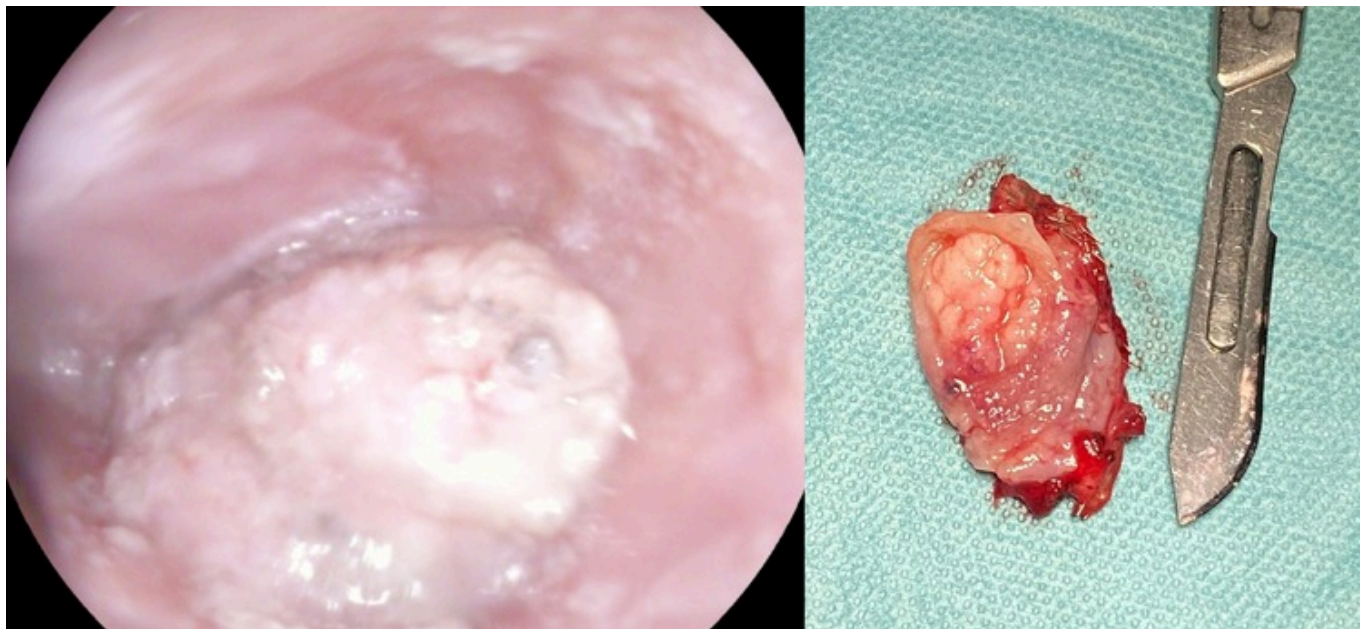
Bernal Moreno, Diego Antonio; Marín Herrero, María Isabel; Balbuena García, Manuel; Otero López-Cubero, Santiago; Vega Ruiz, Vicente

Hospital Universitario de Puerto Real, Puerto Real.

Resumen

Introducción: El divertículo de Zenker es un divertículo faringoesofágico por pulsión o falso divertículo que se desarrolla en la pared posterior a nivel cervical, en el triángulo de Killian, justo por encima del músculo cricofaríngeo. Constituye hasta un 75% de los divertículos esofágicos. La clínica principal es la disfagia orofaríngea, que se puede acompañar de regurgitaciones, halitosis o incluso complicaciones respiratorias. El estudio gastroduodenal con bario es la técnica diagnóstica de elección, aunque la mayoría de pacientes también son estudiados mediante endoscopia oral y TAC. El tratamiento se puede realizar mediante abordaje quirúrgico o endoscópico.

Caso clínico: Varón de 77 años hipertenso, no fumador y bebedor de 2-3 copas de vino al día. Presentaba clínica de disfagia a sólidos y ocasionalmente a líquidos de unos 2 años de evolución, hasta que es diagnosticado de divertículo de Zenker en el año 2018. Fue propuesto para intervención quirúrgica, pero lo rechazó, abandonando además el seguimiento. Vuelve a consultar 5 años más tarde, manteniendo la clínica inicial. En la endoscopia oral se observa una lesión sobreelevada de unos 6mm de aspecto granular epitelial en el fondo del divertículo, sospechosa de malignidad, pero sin confirmación histológica en la biopsia. Se completa el estudio con un TAC cervicotorácico, donde se objetiva un divertículo esofágico cervical de 23 × 34 mm con engrosamiento de su pared sin invasión de grasa adyacente ni estructuras colindantes, sin adenopatías sospechosas. Se llevó a cabo una intervención quirúrgica, practicando diverticulectomía y miotomía del músculo cricofaríngeo. La evolución posoperatoria transcurre sin incidencias, con adecuada tolerancia oral. El análisis anatomopatológico de la pieza quirúrgica reveló la presencia de un carcinoma de células escamosas moderadamente diferenciado que afectaba a margen radial. Tras valoración de su caso por el comité de tumores, el paciente recibe tratamiento radioterápico adyuvante. En control endoscópico posterior, no se evidenció recidiva del divertículo ni de lesiones sospechosas.



Discusión: La malignización del divertículo de Zenker se produce de manera muy ocasional, alcanzando en las series cifras de 0,3 a 7%. La clínica no difiere mucho de la del propio divertículo (disfagia, regurgitaciones o pérdida de peso), por eso hay que prestar atención a los factores de riesgo: la edad mayor a 60, el sexo masculino, el tamaño del divertículo mayor a 5 cm y el tiempo de evolución de los síntomas de más de 10 años. El tratamiento sigue las mismas líneas que el del propio cáncer de esófago. En nuestro caso, la ausencia de confirmación histológica nos hizo inclinarnos por la resección quirúrgica, complementada por la radioterapia adyuvante tras el diagnóstico histopatológico. La supervivencia registrada en las distintas series ofrece un pronóstico sombrío, con mortalidad en la mayoría de los pacientes antes de los 2 años tras el diagnóstico.