




# Cirugía Española



[www.elsevier.es/cirugia](http://www.elsevier.es/cirugia)

## P-165 - HERNIA DE HIATO INCARCERADA TRAS ESOFAGUECTOMÍA POR ADENOCARCINOMA DE ESÓFAGO SIEWERT I-II

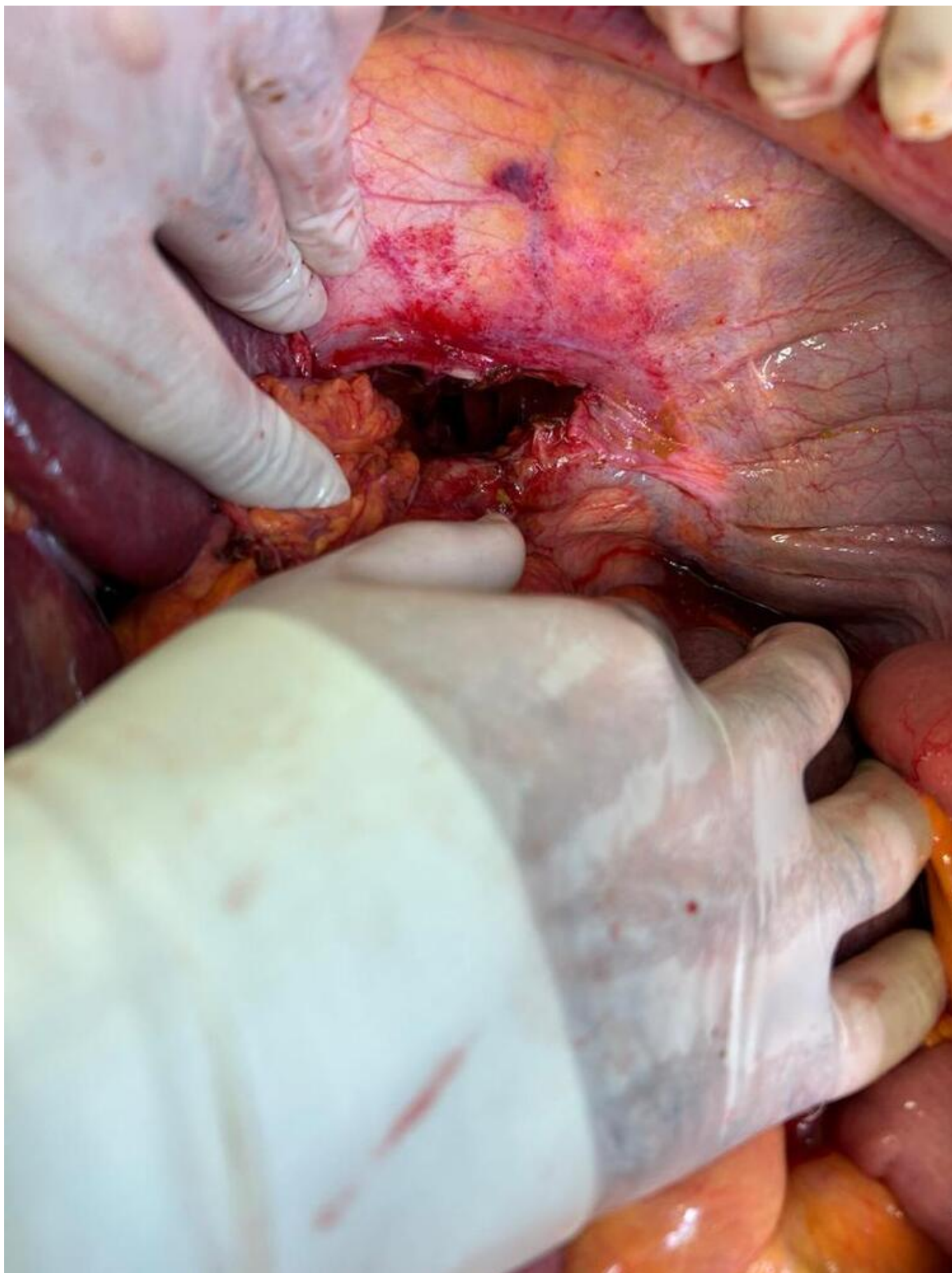
López Vázquez, Candela; Couselo Cortegoso, José Manuel; Vereá Varela, Sabela; García Melón, Abel; Lenza Trigo, Patricia; Ocharán Puell, Mariaclaudia; de La Puente Mota, Natalia; Maseda Diaz, Olga

Hospital Universitario Lucus Augusti, Lugo.

### Resumen

**Introducción:** La hernia de hiato es un tipo de hernia interna. Su incidencia es variable, desde < 1% tras esofaguectomía y solo 0,01% tras gastrectomía total. La media de tiempo desde la cirugía hasta su diagnóstico suele ser de 15 meses. Mantener un elevado índice de sospecha y realizar un tratamiento precoz es la clave ante su instauración. Habitualmente son asintomáticas, pero en ocasiones pueden debutar con disnea, dolor torácico u obstrucción intestinal. La isquemia intestinal es una complicación rara siendo una urgencia quirúrgica. La tomografía computarizada es diagnóstica ya que muestra claramente el contenido abdominal herniado en la cavidad torácica. Su tratamiento será quirúrgico pudiéndose optar por cirugía abierta o mínimamente invasiva.

**Caso clínico:** Paciente varón de 78 años. Antecedentes personales: DM2, portador de marcapasos por BAV, SAOS con CPAP. Adenocarcinoma de esófago Siewert I-II diagnosticado en julio de 2021. Esofaguectomía distal laparoscópica mínimamente invasiva Ivor-Lewis en diciembre de 2021. Ingresa en oncología el 20 de agosto de 2023 por dolor abdominal e intolerancia oral con estreñimiento persistente. Ante persistencia de estreñimiento, dolor abdominal y aparición de dificultad respiratoria se realiza Rx de tórax y TC TAP en el que se describe: Herniación de gran parte del colon transverso y ángulo esplénico del colon al hemitórax izquierdo a través de orificio hiatal por el que también se introduce neoesófago; desplaza anterior y medialmente al pulmón izquierdo. Cambio de calibre en colon con colapso del colon descendente desde su salida de la hernia y dilatación retrógrada del resto del marco colónico. Se decide intervención quirúrgica urgente bajo laparotomía media el 19/09/23 objetivando gran dilatación del colon derecho (ciego de más de 20 cm), que presenta zonas deserosadas. Colon transverso muy dilatado, herniado a través del hiato esofágico, con adherencias firmes en tórax. Con estos hallazgos se procede a realizar hemicolectomía derecha ampliada e hiatorrafia.



**Discusión:** Las hernias hiatales tras esofagogastrectomía son una complicación infrecuente. En cuanto a la forma de presentación pueden ser desde asintomáticas hasta debutar con clínica aguda que implica cirugía de urgencia. Su aparición podría estar en relación a una amplia disección hiatal y mediastínica durante la cirugía. Su tratamiento es la cirugía y para prevenir su aparición es

importante realizar un cierre adecuado del hiato.