



P-178 - PERFORACIÓN ESOFÁGICA TRAS INGESTA INVOLUNTARIA DE CUERPO EXTRAÑO

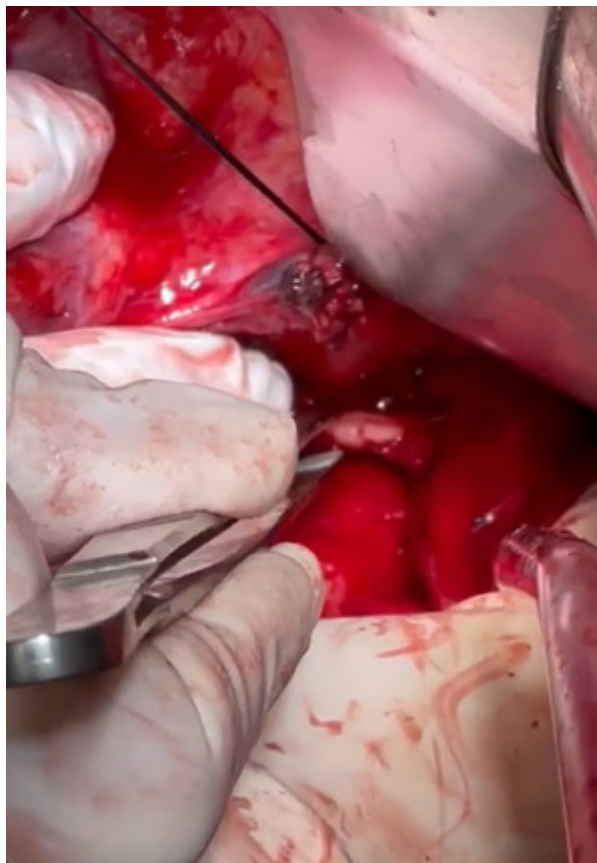
Macias de La Corte Hidalgo, María de La Cinta; Mokachir Mohsenin, Yasmin; Lara Palmero, Carolina; Obispo Entrenas, Ana; López Labrador, Alicia

Hospital Costa del Sol, Marbella.

Resumen

Introducción: La perforación esofágica por cuerpo extraño (CE) es un cuadro clínico grave, poco frecuente considerándose una urgencia médico-quirúrgica. Conllevan una alta morbimortalidad, ya sea por contaminación digestiva de estructuras circundantes en caso de rotura de la pared esofágica o por daño de los órganos que le rodean. El diagnóstico temprano y la cirugía precoz en caso necesario son las claves de un manejo *óptimo* dado que un tratamiento tardío aumenta la magnitud de contaminación de estructuras circundantes, reduciendo así la posibilidad de un cierre efectivo.

Caso clínico: Mujer de 78 años con cardiopatía valvular-isquémica intervenida mediante recambio valvular, fibrilación auricular permanente e intervenida de úlcera gástrica. Acude a urgencias tras deglución involuntaria de prótesis dentaria objetivándose en faringe por lo que se realiza esofagoscopia rígida por parte de otorrinolaringología, pero dada la imposibilidad de extracción, el servicio de digestivo realiza endoscopia observando material protésico anclado a pared esofágica desestimándose extracción endoscópica. Se solicita TC abdominal para localizar CE y valorar complicaciones, describiendo perforación esofágica a unos 4-5 cm de la unión esofagogástrica, neumomediastino y neumotórax anterior izquierdo. Tras imposibilidad de extracción y diagnóstico de perforación esofágica se decide intervención quirúrgica urgente. Se realiza laparotomía media, exposición del tercio distal esofágico previa maniobra de Pinotti, palpándose CE a unos 5-6 cm del cardias que perfora ambas caras laterales, con dislaceración que abarca desde tercio inferior a tercio medio de cara anterior esofágica. Dado el breve tiempo de evolución se realiza cierre primario mediante sutura de reabsorción lenta, dicha sutura no se reforzó con plastia gástrica dado que se trataba de una perforación de tercio medio, así mismo realizamos una yeyunostomía de alimentación y dejamos dos drenajes torácicos. Ingreso en la unidad de cuidados intensivos y posteriormente a pesar de una evolución favorable, tuvo un ingreso prolongado en planta debido a un retardo en la ingesta, siendo dada de alta 24^º día con tolerancia a dieta túrmix y control mediante TAC toraco-abdominal sin complicaciones.



Discusión: La perforación esofágica por CE es una enfermedad poco frecuente, considerada una urgencia médico-quirúrgica, la cual representa un desafío clínico, ya que el diagnóstico tardío conlleva una elevada mortalidad (16-46%), ya que un diagnóstico y tratamiento quirúrgico temprano disminuyen las tasas de mediastinitis que es importante en el buen resultado de esta cirugía. La ingesta involuntaria es la más frecuente y únicamente un 1% de los casos precisará una intervención quirúrgica. Existen múltiples opciones terapéuticas, que van desde el cierre de la perforación hasta la esofagectomía. En nuestro caso, se trata de una perforación de poco tiempo de evolución por lo que se decidió cierre primario con buena evolución posoperatoria. Para finalizar consideramos importante un manejo multidisciplinar (endoscopia, cuidados intensivos, anestesiología, radiología) para un diagnóstico y un tratamiento óptimo.