



P-180 - PERFORACIONES ESOFAGOGÁSTRICAS, ¿ES LA SUTURA ENDOSCÓPICA UNA NUEVA ALTERNATIVA TERAPÉUTICA?

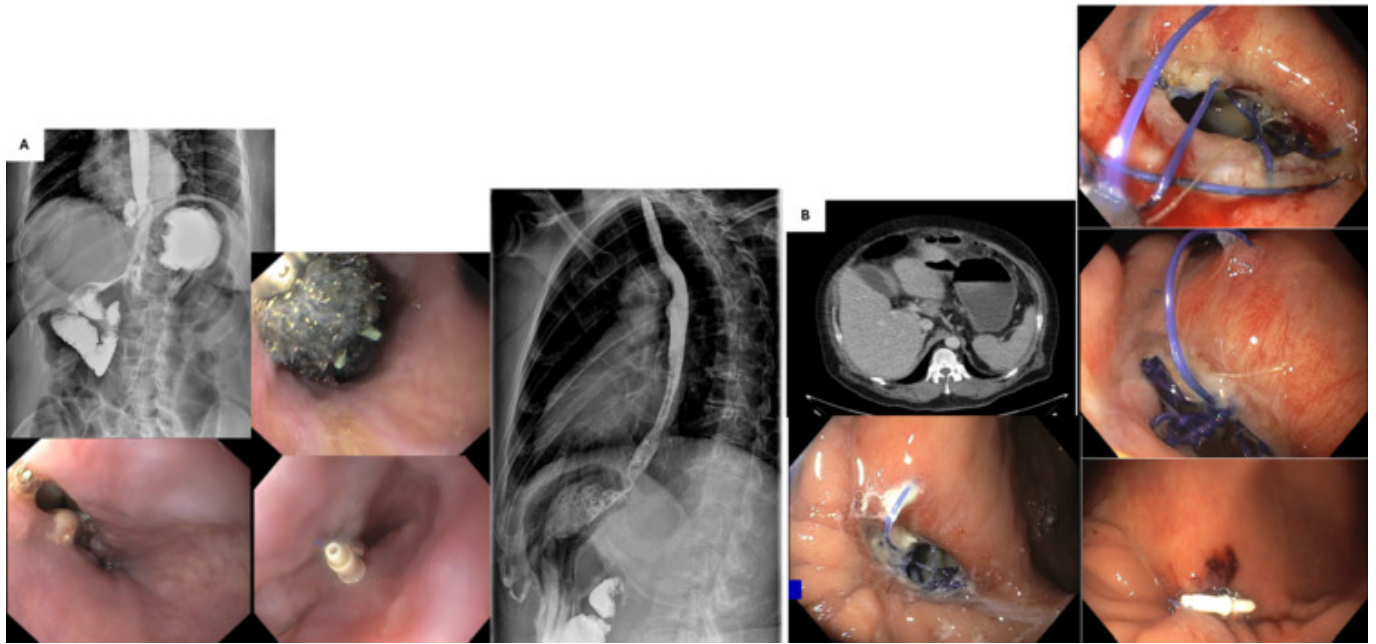
Reguero Fernández, Cristina; Nieto Sánchez, Marta; Mingol Navarro, Fernando; Bruna Esteban, Marcos; Menéndez Jiménez de Zadava Lisson, Miriam; Vaqué Urbaneja, Javier

Hospital Universitario La Fe, Valencia.

Resumen

Introducción: La mayoría de las perforaciones esofágicas son iatrogénicas, ocurriendo durante procedimientos diagnóstico-terapéuticos. Su importancia radica en la mortalidad que asocian, de entorno a un 10-20%, debido al vertido del contenido esofágico al mediastino, con el consecuente riesgo de mediastinitis y sepsis grave. Por su parte, las perforaciones gástricas son principalmente secundarias a enfermedad ulcerosa péptica y asocian, de igual modo, una elevada mortalidad por la peritonitis química que conllevan. En ambos casos, el tratamiento de elección es quirúrgico. Sin embargo, los abordajes endoscópicos, como la sutura endoscópica mediante sistema de cierre X-TACK, están ganando cada vez más importancia y pueden ser una interesante alternativa terapéutica.

Caso clínico: El primer caso se trata de una mujer de 62 años, sin antecedentes personales de interés, remitida por acalasia primaria tipo II para valoración de tratamiento quirúrgico. Se decidió realizar una miotomía de Heller y funduplicatura tipo Dor de manera programada. Durante la miotomía se produjo una perforación esofágica iatrogénica de unos 2 cm que se reparó mediante sutura continua con material irreabsorbible. En el posoperatorio inmediato se realizó un tránsito baritado que evidenció una fuga de contraste en esófago distal. Inicialmente, se manejó con la colocación de un sistema de vacío tipo EsoSponge, que se recambió en dos ocasiones, sin éxito. Finalmente, se decidió realizar una sutura endoscópica mediante sistema de cierre X-TACK. A los 8 días se confirmó el cierre del defecto mediante tránsito baritado y la paciente pudo ser dada de alta asintomática y tolerando dieta vía oral (fig. A). El segundo caso se trata de un varón de 60 años, hipertenso, que acudió a urgencias por síncope y disnea asociados a dolor epigástrico y defensa abdominal a ese nivel. Analíticamente, presentaba elevación de reactantes de fase aguda y leucocitosis; y en la tomografía computarizada se evidenció una perforación gástrica de 1,6 cm. Se decidió intervenir de manera urgente identificándose una perforación en cara anterior de antro gástrico, sobre una lesión ulcerosa de aspecto subagudo. Se realizó una rafia primaria con puntos sueltos con sutura irreabsorbible. El estudio anatomopatológico posterior descartó la etiología tumoral de la perforación. Al mes de la intervención se evidenció, en una gastroscopia de control, un orificio fistuloso a nivel de antro gástrico de unos 10 × 20 mm, con cavidad ulcerada y material de sutura. Se decidió reparación mediante sutura endoscópica con sistema de cierre X-TACK. Un mes más tarde se comprobó el correcto cierre del orificio fistuloso, con tejido cicatricial (fig. B).



Discusión: Las perforaciones esofagogástricas constituyen un importante problema sanitario por la elevada mortalidad que conllevan. Aunque el tratamiento primario de elección es, en la mayoría de los casos, la cirugía; la sutura endoscópica puede ser una buena alternativa terapéutica en casos de fracaso del tratamiento quirúrgico, perforaciones secundarias a procedimientos endoscópicos o incluso como tratamiento primario en algunos casos seleccionados. Aunque son necesarios nuevos estudios con mayor número de pacientes, la sutura endoscópica parece ser segura y eficaz y podría abrir un nuevo horizonte en el abordaje de las perforaciones esofagogástricas.