



P-183 - PSEUDOANEURISMA POSTRAUMÁTICO DE ARCO AÓRTICO EN RELACIÓN CON PERFORACIÓN ESOFÁGICA POR ESPINA DE PESCADO

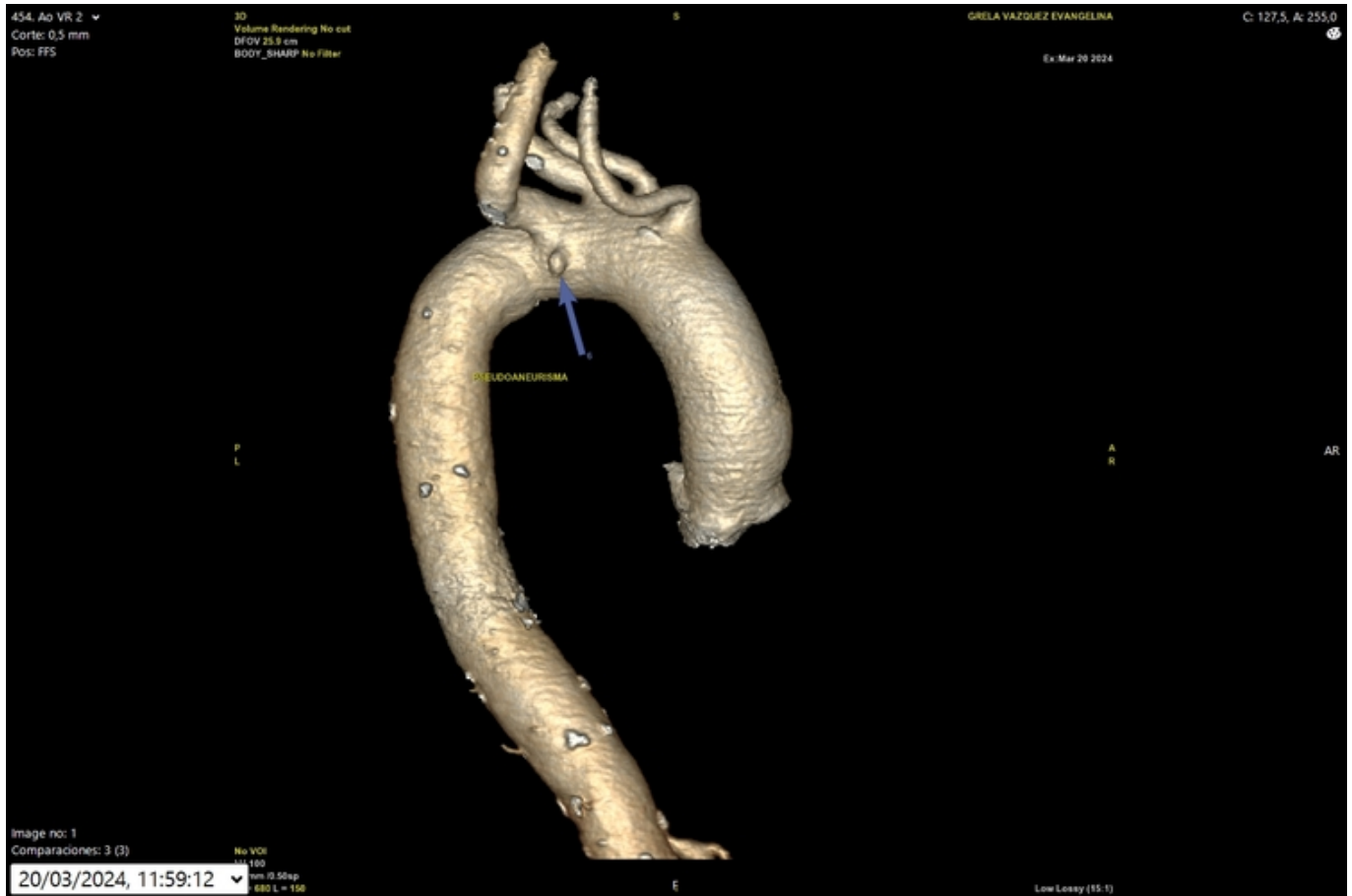
Thorpe, Benjamín; Lesquereux, Lucía; García, Marta; Vallejo, Nicolau; Mosqueira, Nilo; Parada, Purificación

Hospital Clínico Universitario de Santiago de Compostela, Santiago de Compostela.

Resumen

Introducción: Exposición de complicación infrecuente de perforación esofágica por cuerpo extraño y manejo quirúrgico del pseudoaneurisma en arco aórtico posttraumático.

Caso clínico: Mujer de 86 años intervenida por quiste hidatídico hepático, sin otros antecedentes médicos de interés acude a urgencias por cuadro de disfagia, dolor torácico y tiritona de 4 días de evolución que relaciona con ingesta de pescado. Niega otra sintomatología acompañante. Analíticamente presenta 13.400 leucocitos con desviación izquierda. Valores de troponina en rango y ECG descarta infarto agudo de miocardio. El TC torácico objetiva engrosamiento circunferencial esofágico en tercio mediastino superior en relación a cuerpo extraño impactado, reticulación de la grasa adyacente y pérdida de plano graso con respecto al cayado aórtico. Con el diagnóstico de perforación esofágica y sospecha de mediastinitis se decide extracción endoscópica urgente de cuerpo extraño e ingreso hospitalario con tratamiento antibiótico. El TC de control objetiva imagen de adición de contraste IV en la cara lateral derecha del arco aórtico, que se localiza en el trayecto de la espina al comparar con el TC previo. Imagen compatible con pseudoaneurisma de arco aórtico. Se realiza un PET-TC para descartar mediastinitis, objetivándose captación mediastínica por lo que se asume infección de estructura vascular, administrando dos semanas más de antibioterapia. Dado el riesgo elevado de ruptura aneurismática se decide tratamiento quirúrgico urgente una vez completada antibioterapia. Se decide tratamiento quirúrgico en dos tiempos. Primer tiempo: En abril de 2024 se realiza de forma programada, vía transcervical derecha, trasposición subclavio carotídea derecha con ligadura proximal de subclavia derecha aberrante. Posoperatorio sin incidencias, paciente permanece estable, se decide alta hospitalaria con reingreso para completar tratamiento quirúrgico. Segundo tiempo: Dos semanas después se realiza exclusión de pseudoaneurisma del arco aórtico mediante endoprótesis 34 × 34 × 100 ocluyendo ostium de subclavia izquierda y muñón de subclavia derecha aberrante y traspuesta previamente con dispositivo de cierre percutáneo tipo Amplatzer de 14 mm en origen de subclavia izquierda. Posoperatorio sin incidencias, alta al quinto día de ingreso.



Discusión: La perforación esofágica con afectación del arco aórtico es una complicación infrecuente pero seria y potencialmente letal. La ingestión accidental de cuerpos extraños es un fenómeno frecuente que suele resolverse sin incidencias, apareciendo complicaciones como mediastinitis o abscesos periesofágicos en la minoría de los casos. El desarrollo del manejo endoscópico en las últimas décadas ha permitido una terapéutica menos invasiva siendo de elección en centros de referencia y postergando la cirugía a casos de tórpida evolución. El manejo de la fístula aorto-esofágica (FAE) no está estandarizado y requiere de un abordaje multidisciplinar. Pacientes con FAE por cuerpo extraño son un subgrupo crítico dado el riesgo de mediastinitis e infección de la prótesis endovascular, siendo necesario descartar proceso infeccioso local por prueba de imagen previo al tratamiento quirúrgico definitivo. La colocación de prótesis endovasculares en manos experimentadas es una técnica segura con una tasa de éxito de hasta el 87,3%.