



## P-185 - RESECCIÓN SUBMUCOSA LAPAROSCÓPICA DE LIPOMA GÁSTRICO GIGANTE QUE DEBUTA COMO HEMORRAGIA DIGESTIVA ALTA

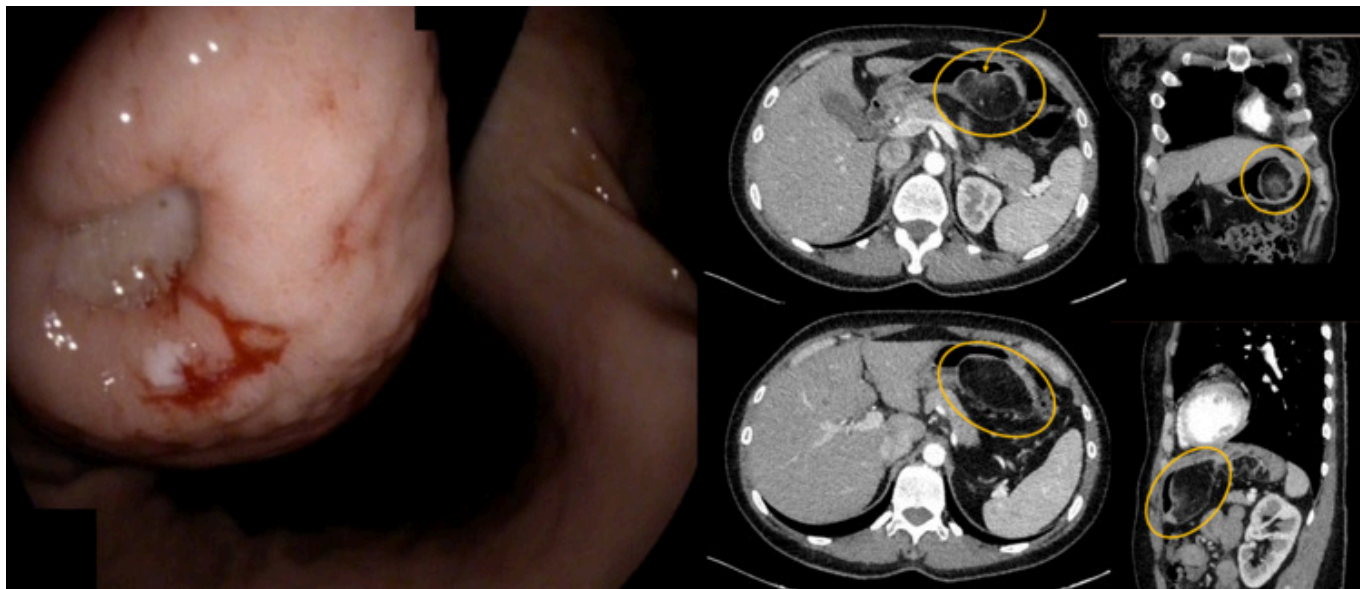
Urzay Gutiérrez, Marta; Cuenca Leal, Daniel; Reguera Sánchez-Vera, Marta; Rihueté Caro, Cristina; Alonso Murillo, Laura; Vieiro Medina, María Victoria; de La Fuente Bartolomé, Marta; Jiménez de los Galanes Marchán, Santos

Hospital Infanta Elena, Valdemoro.

### Resumen

**Introducción:** Los lipomas gastrointestinales son tumores mesenquimales benignos poco frecuentes, que se encuentran generalmente en yeyuno, íleon y colon. Los lipomas gástricos conforman alrededor del 5%, y constituyen menos del 1% de todas las neoplasias gástricas. La mayoría son de submucosos (95%) y solo un 5% subserosos. Su ubicación más frecuente es la región antro-pilórica, y suelen darse en torno a los 40-50 años de edad.

**Caso clínico:** Presentamos el caso clínico de una mujer de 43 años, fumadora, que debuta en forma de hemorragia digestiva alta con melenas y anemia secundaria de hasta 9,8 g/dl de hemoglobina. Previamente refería dispepsia y epigastria sin pérdida ponderal de meses de evolución. Se realizó una endoscopia urgente observándose una lesión subepitelial compatible con lipoma de gran tamaño (10 × 4 cm) dependiente de curvatura menor gástrica con lesión ulcerada de 45 mm. Se tomaron biopsias donde se identificó mucosa gástrica de tipo antral sin atrofia, metaplasia intestinal ni signos de displasia. Se observaron restos de material fibrinopurulento en relación a úlcera y bacilos compatibles con *Helicobacter pylori* con la tinción de Warthin-Starry. Se realizó un TAC donde se visualizó una lesión de tejido adiposo en curvatura menor gástrica de al menos 10 × 4 cm de localización submucosa con una zona ulcerada, compatible con lipoma como primera posibilidad, sin poder descartar liposarcoma. Se llevó a cabo una resección submucosa completa mediante gastrotomía por vía laparoscópica y una comprobación de la integridad de la sutura con endoscopia intraoperatoria. La anatomía patológica mostró una lesión compatible con lipoma y en la mucosa gástrica no se identificaron signos de malignidad. El posoperatorio fue favorable. Se realizó un TC con contraste oral de control donde no se objetivó fuga de contraste por lo que se inició tolerancia oral progresiva. Fue dada de alta con mejoría de las cifras de Hb (10,8 g/dl) y control en consultas y se realizó tratamiento erradicador de *H. pylori*.



**Discusión:** Los lipomas gástricos gigantes ( $\geq 4$  cm) son extremadamente infrecuentes. Los síntomas están directamente relacionados con el tamaño: los 4 cm), que pueden causar hemorragia, dispepsia, obstrucción o intususcepción. En nuestro caso, el tumor medía 10 cm y ocasionaba molestias abdominales inespecíficas. No se diagnosticó hasta que debutó con un episodio de hemorragia digestiva aguda. Los tumores sintomáticos requieren tratamiento quirúrgico, aunque el tratamiento de los lipomas gástricos continúa siendo un tema controvertido. Las lesiones  $< 3$  cm y de ubicación submucosa son extirpables endoscópicamente. Las lesiones de mayor tamaño requieren exéresis quirúrgica. Previamente a la intervención quirúrgica debe realizarse un TC y una endoscopia alta con toma de biopsias. El lipoma gástrico es una entidad poco frecuente que suele ser diagnosticada como hallazgo incidental. Sin embargo, aquellos que son considerados gigantes suelen presentar manifestaciones clínicas, entre ellas HDA, como en el caso de nuestra paciente. La resección submucosa por vía laparoscópica parece ser una buena alternativa a la resección endoscópica y un tratamiento eficaz con baja tasa de complicaciones.