



Cirugía Española



www.elsevier.es/cirugia

P-191 - TRES HISTORIAS, UNA PATOLOGÍA EN COMÚN: EL VÓLVULO GÁSTRICO, DE LOS LIBROS A LA ACCIÓN

García Virosta, Mariana; Rodríguez Haro, Carmen; Hernández O'Reilly, María; Sánchez-Cabezudo Noguera, Fátima; Ferrero Celemín, Esther; Jiménez Ceinos, Carmen; Fernández Sánchez, Rocío; Picardo Nieto, Antonio Luis

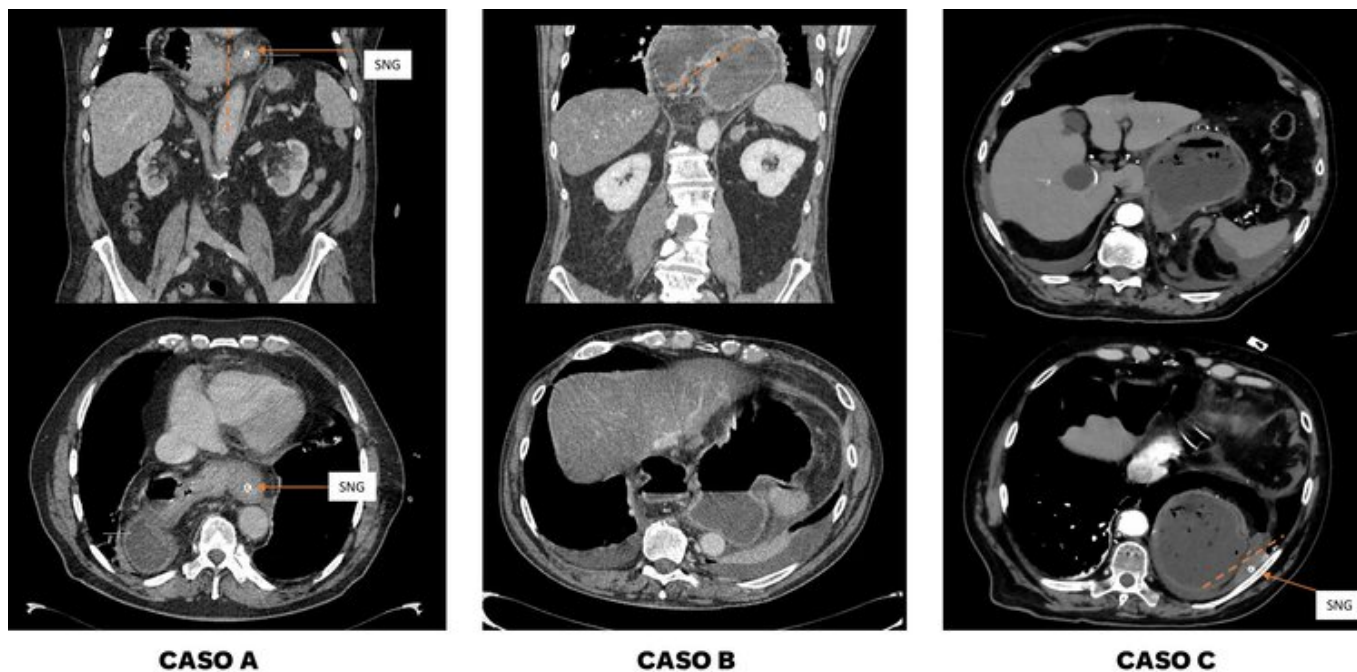
Hospital Infanta Sofía, San Sebastián de los Reyes.

Resumen

Introducción: El vólvulo gástrico es una patología infrecuente caracterizada por una rotación anómala del estómago sobre su eje (organoaxial o mesentericoaxial) provocando una obstrucción intestinal. Su incidencia aumenta a los 50 años y se asocia a anomalías diafragmáticas, gastrointestinales, parálisis del nervio frénico o la cifoescoliosis. Puede presentarse de forma crónica, con disfagia; o aguda, donde el dolor (abdominal o retroesternal) es el principal protagonista. Los síntomas típicos forman la tríada de Borchardt: dolor abdominal intermitente, náuseas y vómitos e incapacidad de colocar una sonda nasogástrica. La TC es la prueba diagnóstica de elección.

Casos clínicos: Exponemos tres casos clínicos recientes de nuestro servicio. Caso A: varón de 82 años con distensión abdominal, vómitos en posos de café y melenas en las últimas 48 h. Se realiza gastroscopia y TC objetivándose gran hernia paraesofágica y posible vólvulo esqueletoaxial. Se decide laparoscopia urgente confirmando gran hernia de hiato que contiene hasta duodeno condicionando un vólvulo esqueletoaxial. Se realiza una funduplicatura Toupet. El paciente es dado de alta el cuarto día satisfactoriamente. Caso B: varón de 69 años con dolor abdominal, vómitos y mal estado. En la gastroscopia se aprecia esofagitis C-D y vólvulo gástrico con sufrimiento de la mucosa, se confirman los hallazgos con TC y se decide cirugía urgente. Se visualiza gran hernia paraesofágica que condiciona un vólvulo organoaxial, necrosis de la curvatura mayor gástrica y una pequeña perforación en la unión esofagogástrica. Tras reducir la hernia, se realiza sutura primaria del desgarramiento esofágico, gastrectomía vertical y yeyunostomía de alimentación. Tres días después, se visualiza en gastroscopia una nueva perforación puntiforme a unos 5 cm de la sutura previa que se encontraba íntegra. Se trata mediante EsoSponge y drenaje torácico y mediastínico. No responde al tratamiento conservador y precisa una esofagectomía realizada mediante abordaje toracoscópico en prono y relaparotomía. Posteriormente, se reinterviene por hemotórax de 3L, sin visualizarse punto de sangrado. El paciente entra en fallo multiorgánico a su regreso a UCI y fallece dos semanas después de la última reintervención (un mes después de la cirugía de urgencias). Caso C: varón de 88 años acude por disfagia y dolor retroesternal de 3 semanas de evolución, se decide ingreso en Digestivo para estudio. Tras una gastroscopia programada en la que informan de vólvulo gástrico, el paciente comienza con dolor abdominal intenso y mal estado general. En el TC se aprecia vólvulo organoaxial perforado y abundante neumoperitoneo. Se realiza laparoscopia confirmando los

hallazgos, así como una gran cantidad de contenido alimenticio en epigastrio y mediastino. Se convierte a laparotomía por inestabilidad hemodinámica. Se realizan abundantes lavados, reducción de la hernia y gastrectomía casi total con reconstrucción en Y de Roux. El paciente presenta una lenta, aunque correcta recuperación y permanece hospitalizado con pronóstico favorable.



Discusión: Dada su escasa bibliografía, el tratamiento del vólvulo gástrico sigue siendo objeto de controversia. Los casos descritos muestran la importancia de individualizar el manejo de cada paciente, basando su tratamiento en el grado de compromiso del estómago, la presencia de complicaciones y las condiciones del paciente. El uso endoscopia destaca como una opción valiosa complementaria al tratamiento.