



## P-206 - A PROPÓSITO DE UN CASO: RECONSTRUCCIÓN VASCULAR POR PSEUDOANEURISMA DE ARTERIA HEPÁTICA EN URGENCIAS

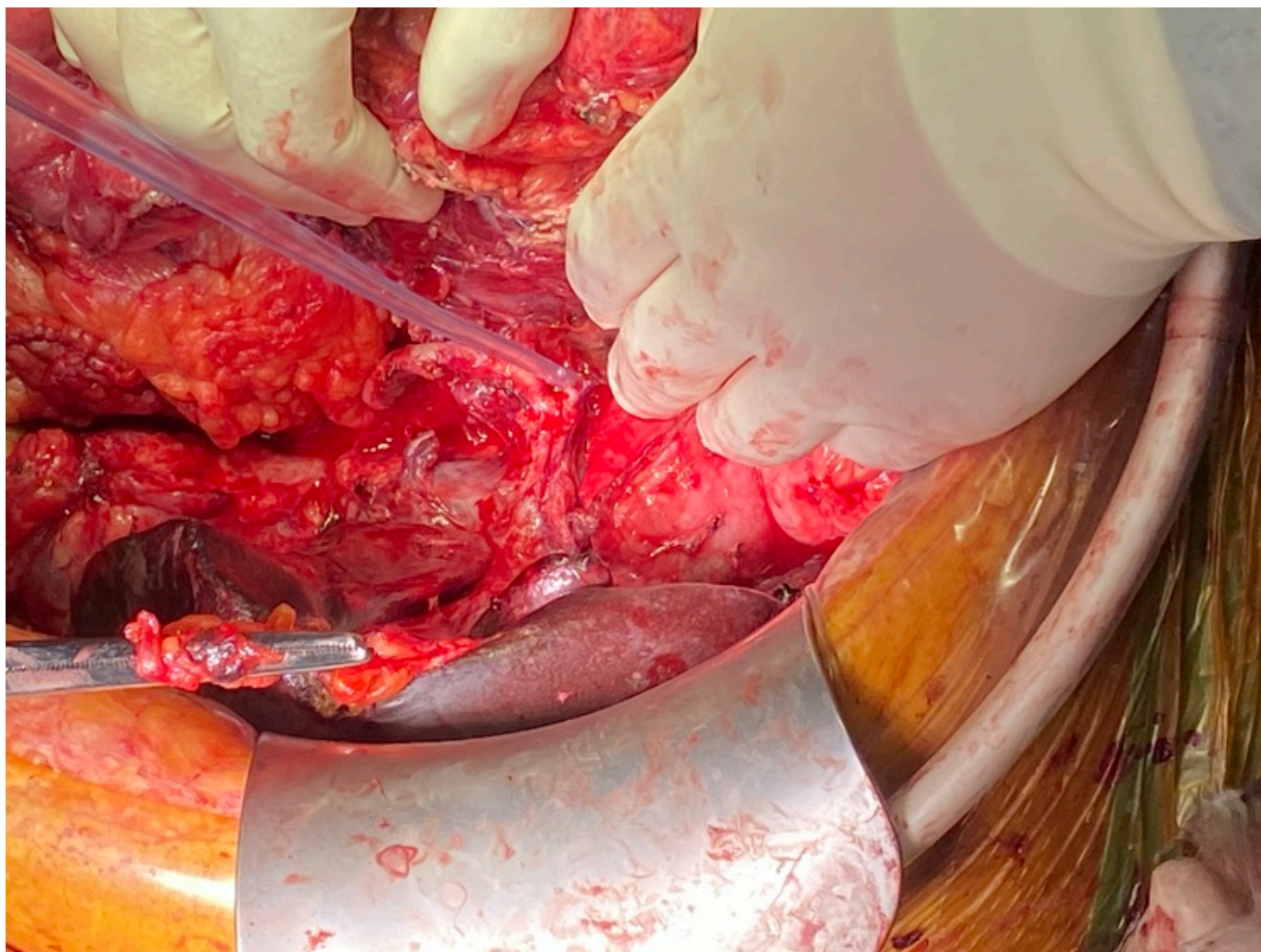
*Cano Paredero, Antonio Javier; Dobato Portoles, Olga; Pascual Pérez, Coraima; Paterna López, Sandra; Gutiérrez Díez, Marta; Abadía Forcén, María Teresa; Milian García, Daniel Luis; Serrablo Requejo, Alejandro*

*Hospital Universitario Miguel Servet, Zaragoza.*

### Resumen

**Introducción:** La cirugía hepatobiliopancreática sigue siendo la única terapia potencialmente curativa en muchos procesos. Actualmente se está logrando reducir drásticamente la morbimortalidad de estas cirugías. Esto ha conllevado a una ampliación de las indicaciones y complicaciones más complejas. Independientemente de las cirugías en las que se ven afectados los vasos por motivos oncológicos, muchas complicaciones afectan los vasos sanguíneos, pseudoaneurismas, sangrados, que pueden conllevar incluso la muerte del paciente, para lo que se han descritos técnicas de reconstrucción vascular. La experiencia y la formación del cirujano en trasplante hepático ha favorecido en gran medida los conocimientos y la mejora técnica. La reconstrucción portal está bien establecida mientras las reconstrucciones arteriales presentan mayor morbimortalidad, motivo por el cual recibe mayor interés en la actualidad

**Caso clínico:** Hombre 56 años intervenido de duodenopancreatectomía cefálica estándar con la complicación de una fístula pancreática. Presentó sangrado a través drenaje por lo que se realiza arteriografía con diagnóstico de pseudoaneurisma en la arteria hepática común en la salida del muñón de la gastroduodenal que es embolizado. Recuperación posterior sin más incidencias por lo que es dado de alta. A las 2 semanas acude de nuevo por dolor abdominal intenso e inestabilidad hemodinámica. Se realiza un angioTC con diagnóstico de absceso intraabdominal bilobulado de hasta 100 mm y voluminoso pseudoaneurisma de arteria hepática común de hasta 80 mm. Se decide cirugía urgente. Se evidenció el pseudoaneurisma de la hepática común que se encontraba abierto contenido por el hígado, ausencia de flujo arterial hepático y portal izquierdo con un defecto de 2 cm en la porta común, además de la fístula pancreática y hemoperitoneo. Se procedió a la totalización de la pancreatectomía más esplenectomía preservando la arteria esplénica. Reparación de la vena porta con sutura transversal y recuperación de flujo portal. Resección del pseudoaneurisma y anastomosis hepática propia con esplénica termino terminal con recuperación de flujo arterial demostrada con eco-doppler. El paciente pasa a la UCI. A las 24 horas se encontraba extubado, sin necesidad de fármacos vasoactivos sin presentar complicaciones derivadas de la reconstrucción vascular.



**Discusión:** La reconstrucción arterial ha ganado aceptación en la última década. Dado que la arteria hepática se trata de un vaso de vital importancia se requiere una reconstrucción inmediata. La isquemia hepática por estenosis o complicaciones trombóticas de esta reconstrucción es crítica con alta mortalidad. Dependiendo del lugar de afección de la arteria hepática, si es proximal al tronco celiaco o distal se realizará una técnica u otra. En este caso al tratarse de una lesión distal es preferible una transposición que utilizar la arteria esplénica como injerto. El factor más importante es la preparación cuidadosa de la arteria hasta el hilio esplénico para evitar tensión cuando se lleve al lado derecho. En conclusión, en este tipo de cirugía derivada por complicaciones y que pueden suponer complicaciones posteriores tanto hemorrágicas como por fístula pancreática, se recomienda completar la pancreatectomía. En este caso se demuestra que el uso de la arteria esplénica, y especialmente la transposición, es una posibilidad apropiada.