




# Cirugía Española



[www.elsevier.es/cirugia](http://www.elsevier.es/cirugia)

## P-221 - CISTOADENOMA SEROSO MACROQUÍSTICO DE PÁNCREAS: UNA VARIANTE HISTOLÓGICA POCO FRECUENTE

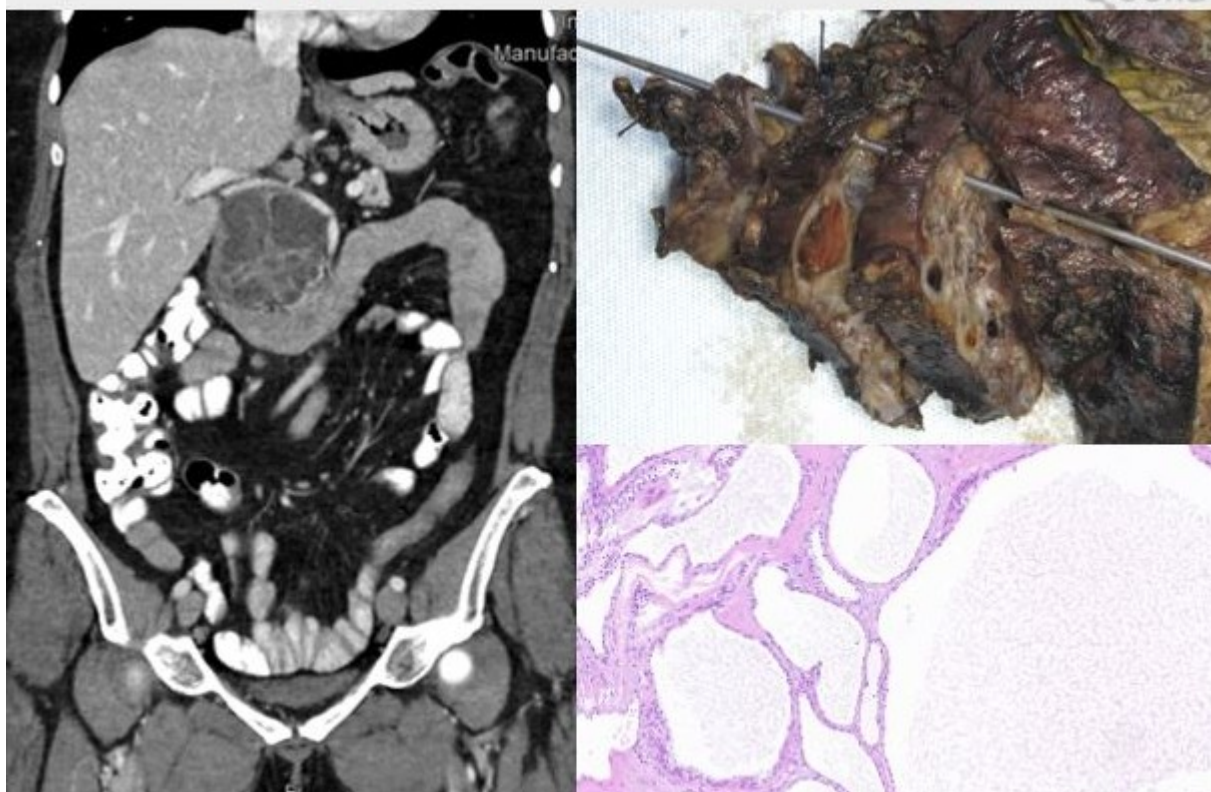
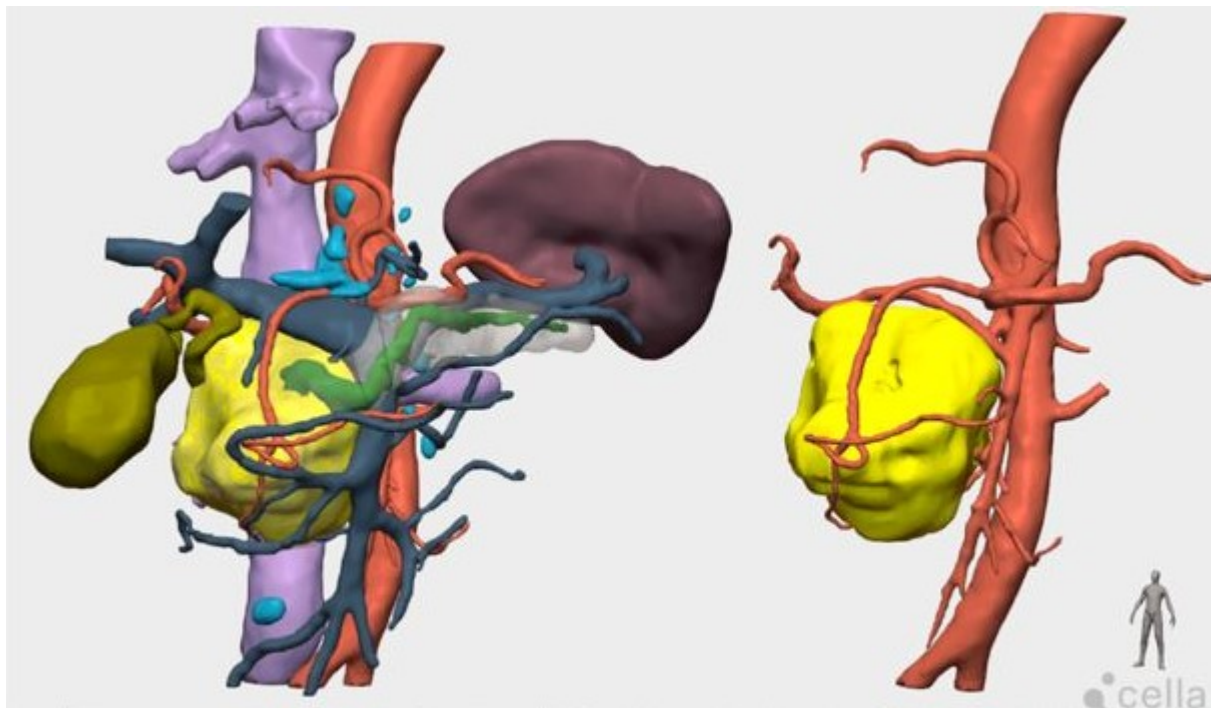
Moreno García, Celia; Martínez Sanz, Nuria; Ruiz Marín, Miguel; Sánchez Pérez, Ainhoa; Jiménez Moreno, Isabel María; Rodríguez Lucas, José María; Martínez Pérez, Matías; Candel Arenas, María Fe

Hospital General Universitario Reina Sofía, Murcia.

### Resumen

**Introducción:** El cistoadenoma seroso representa el 25-30% de los tumores pancreáticos quísticos, siendo diagnosticado predominantemente en mujeres entre 50 y 60 años. Se trata de una neoplasia benigna localizada más frecuentemente en cuerpo-cola pancreática y suele cursar asintomática. La variante histológica más frecuente es la microquística, configurada por pequeños quistes llenos de líquido claro (habitualmente más de 6 quistes < 2 cm) dando una imagen “en esponja o panal de abeja”. Mucho menos común son las formas macroquísticas.

**Caso clínico:** Presentamos el caso de una mujer de 61 años, obesa mórbida, sin antecedentes medicoquirúrgicos de interés, que consultó en Urgencias por epigastralgia que no cedía con analgésicos, náuseas sin vómitos, no relataba pérdida de peso ni otra sintomatología acompañante. A la exploración física, destacaba dolor a la palpación profunda en epigastrio/hipocondrio derecho sin irritación peritoneal. Ingresó para estudio y se efectuó una ecografía que visualizaba varios quistes en cabeza pancreática de hasta 3 cm en probable relación con tumor papilar mucinoso intraductal y posteriormente se solicitó una RMN con contraste que evidenciaba una lesión multitabicada en la cabeza pancreática de 56 × 57 × 65 mm que condicionaba dilatación del conducto de Wirsung. Se realizó una ecoendoscopia con toma de biopsia resultando “no concluyente” para malignidad y una TC abdominal donde se observaba dicha lesión polilobulada con múltiples áreas quísticas con tabiques gruesos que condicionaba una severa dilatación del Wirsung de hasta 8 mm, sin poder descartar neoplasia mucinosa maligna. De otra parte, se solicitó un modelo 3D virtual para planificación quirúrgica que confirmó varias alteraciones anatómicas vasculares: arteria hepática derecha con salida desde la arteria mesentérica superior, hepática izquierda procedente de gástrica izquierda y arteria gastroduodenal con salida del tronco celíaco. Tras esto se decidió intervención quirúrgica programada hallando una tumoración solido-quística en la cabeza pancreática de unos 7 cm, que desplazaba estructuras vasculares sin infiltrarlas, comprobándose su resecabilidad. Se realizó una duodenopancreatectomía cefálica según técnica de Whipple con sección del antro gástrico respetando estructuras vasculares. La paciente evolucionó favorablemente en planta siendo dada de alta al 10.º día posoperatorio. El estudio histológico definitivo informó de un cistoadenoma seroso macroquístico de páncreas.



**Discusión:** Los cistoadenomas serosos macroquísticos (> 2 cm) uni/poliloculados suponen menos de 10% de los cistoadenomas serosos. Se trata de una rara variante que con frecuencia se confunde en pruebas de imagen con neoplasias quísticas mucinosas. La ecoendoscopia con análisis citológico mediante PAAF puede ayudar, pero presenta grandes limitaciones: la posible diseminación celular en caso de malignidad y su escasa sensibilidad. Suelen ser asintomáticos diagnosticándose de forma incidental, teniendo muy bajo riesgo de malignización y permitiendo el seguimiento hasta comprobar estabilidad radiológica. Pero si alcanzan grandes dimensiones pueden dar clínica compresiva como en nuestra paciente, y sin poder descartar radiológicamente de qué tipo de tumoración se trata la cirugía se hace con frecuencia inevitable. Los cistoadenomas serosos macroquísticos pancreáticos son poco comunes y precisan cirugía para su confirmación histológica en numerosas ocasiones ante la similitud radiológica con tumoraciones mucinosas. Consideramos que los estudios complementarios como el modelo 3D virtual pueden contribuir definitivamente al éxito de la cirugía.