



P-267 - MAHVASH: UN CASO FAMILIAR DE UNA ENFERMEDAD INUSUAL

Camarasa Pérez, Ángel; Marañés Azulay, Raquel Rebeca; González de Chaves Rodríguez, Pilar Elena; Reyes Correa, Betzabé; Goya Pacheco, Alicia; Menéndez, Alejandro; Padilla Quintana, Javier; Jordán Balanzá, Julio César

Hospital Ntra. Sra. de la Candelaria, Santa Cruz de Tenerife.

Resumen

Introducción: La enfermedad de Mahvash es una enfermedad genética autosómica recesiva en la que existe un defecto en el gen del receptor del glucagón (GCGR) a nivel hepático, que asocia una hiperplasia de las células alfa pancreáticas. Se manifiesta en forma de sintomatología abdominal inespecífica e imágenes de heterogeneidad pancreática con lesiones sugestivas de tumores neuroendocrinos, habitualmente secretores de glucagón, asociando importante hiperglucagonemia. Se trata de una enfermedad muy rara, descubierta en 2008, y con apenas 15 casos descritos en la literatura. Presentamos un caso familiar con esta enfermedad descubierta de forma casual tras pancreatectomía.

Caso clínico: Mujer de 53 años con clínica de 3 años de meteorismo abundante y diarreas, y con antecedente de una hermana intervenida por TNE pancreático once años antes. Se remite a Medicina Digestiva que confirma datos clínicos/analíticos de IPE, sin mejoría tras tratamiento sustitutivo, con presencia de signos de pancreatitis crónica y lesiones quísticas pancreáticas ($n > 50$) que ocupan la totalidad de la glándula en pruebas de imagen (TC). En RMN/USE sugieren de IPMN de rama lateral multifocal el mayor > 2 cm con dilatación irregular del conducto de Wirsung > 7 mm. Valorado en Comité de Tumores de Páncreas se decide tratamiento quirúrgico, realizándose pancreatectomía total, sin incidencias. El estudio histológico de la pieza informa de transformación acinar quística multifocal y la presencia de múltiples tumores neuroendocrinos bien diferenciados subcentimétricos (G1 NEN-WHO 2018) lo que obliga a descartar entidades como el síndrome de Von Hippel-Lindau, así como otro tipo de MEN mediante estudio genético donde se confirma la variante del GTGCCCG del gen del receptor de glucagón en homocigosis, siendo diagnosticada la paciente por tanto de padecer la enfermedad de Mahvash. Se presenta el caso en el Comité de Tumores Hereditarios y se remite a la paciente a la Unidad de Consejo Genético, donde se confirma que su hermana con el antecedente previo de duodenopancreatectomía presenta la misma alteración genética en homocigosis, y su hermano menor en heterocigosis y con estudio de imagen compatible lesiones quísticas renopancreáticas pero sin objetivarse TNE en la actualidad. En espera del análisis genético de los hijos de la paciente y los de su hermano ya que los hijos de su hermana han rehusado su análisis, la familia está en seguimiento por la Unidad de Genética y los Servicios de Digestivo y de Cirugía Digestiva.

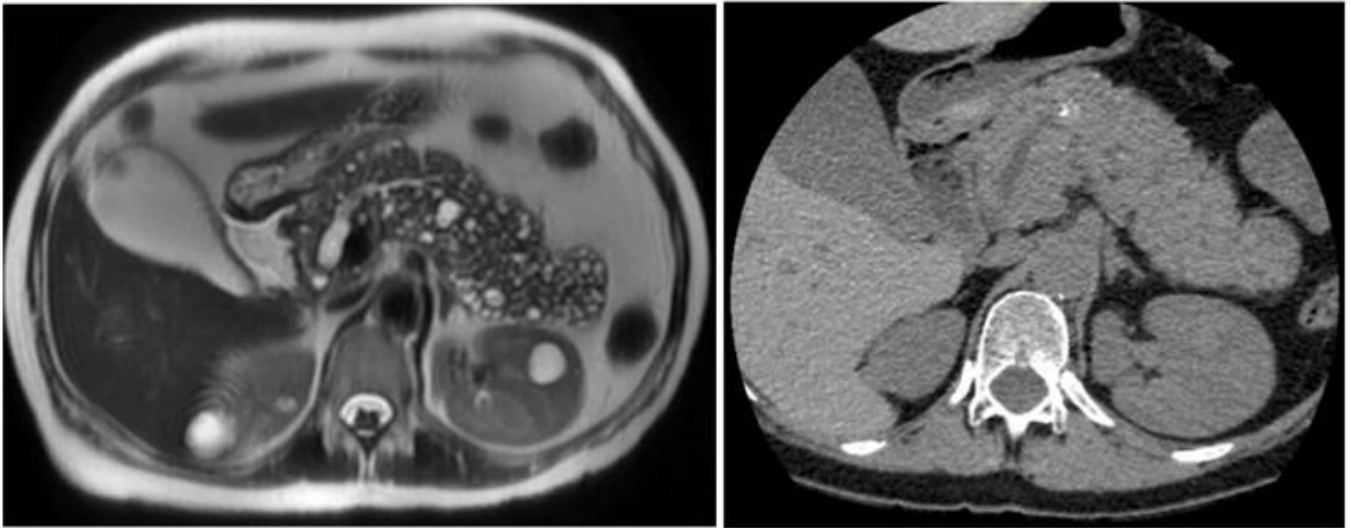


Figura 1: Imagen preoperatoria de RM y TC de páncreas,

Discusión: La historia natural de la enfermedad de Mahvash es desconocida, probablemente debido a su extrema rareza. Un estudio completo para identificar el mejor abordaje es complejo y no existe evidencia clara hasta el momento. Se recomienda un control mediante pruebas de imagen por la probabilidad de degeneración maligna, que en ese caso el tratamiento quirúrgico sería el más adecuado. Cabe destacar la importancia del asesoramiento genético adecuado y el estudio de estas variantes en los familiares directos. Para ello es necesario un abordaje multidisciplinar, como se realizó en nuestro centro, de tal manera que se garantice el control de estos pacientes y sus familiares, así como el mejor tratamiento.