



P-278 - PANCREATECTOMÍA CORPOROCAUDAL CON RESECCIÓN DEL TRONCO CELÍACO (DP-CAR) EN UN PACIENTE CON PDAC Y DOBLE VARIANTE ARTERIAL HEPÁTICA

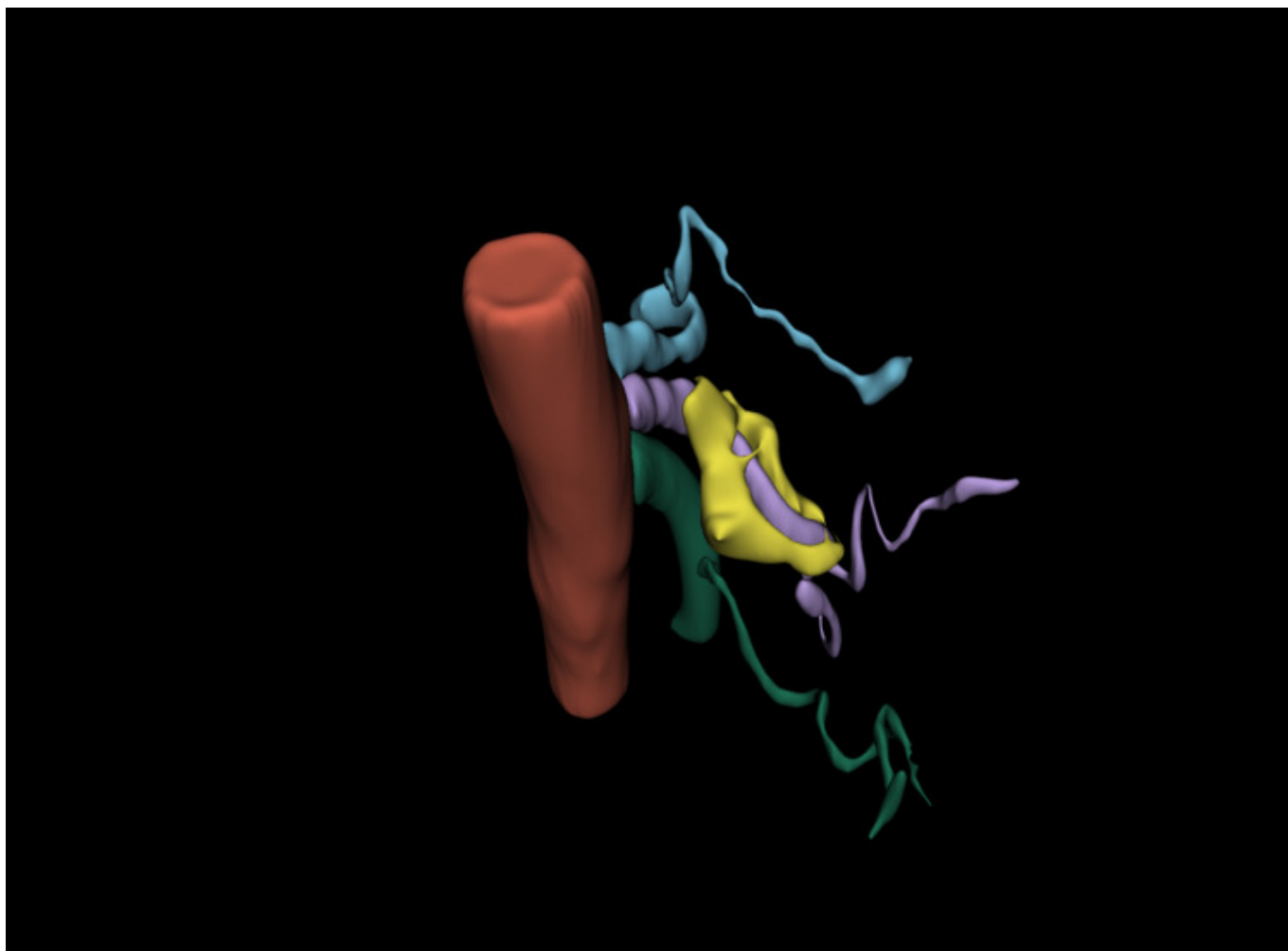
Cáceres Díez, Marta¹; Tholfsen, Thore²; Jenssen, Havard²; Fosby, Bjarte²; Waage, Anne²; Kleive, Dyre²; Yaqub, Sheraz²; Lassen, Kristoffer²

¹Capio Hospital General de Catalunya, Sant Cugat del Vallés; ²Oslo University Hospital, Rikshospitalet, Oslo.

Resumen

Introducción: La DP-CAR se ha descrito por varios grupos como una opción en el tratamiento del cáncer de páncreas localmente avanzado en pacientes seleccionados. Se considera cuando existe una respuesta tras la neoadyuvancia, y siempre que se pueda conservar una adecuada perfusión arterial al hígado y al estómago.

Caso clínico: Paciente de 60 años, exfumador, con antecedentes de vasculopatía periférica y múltiples cirugías vasculares incluyendo un injerto en Y en la arteria ilíaca común derecha. Diagnosticado de un adenocarcinoma de páncreas (PDAC) de 29 mm en cuerpo, con infiltración por imagen de la raíz del tronco celíaco a 8mm de su origen, arteria hepática común (360°) y arteria esplénica. Distorsión del contorno en la confluencia venosa esplenomesentérica sin infiltración. Sin afectación ganglionar o metástasis. Recibió 4 ciclos de gemcitabina/abraxane con respuesta bioquímica, y 4 ciclos más de folfirinox tras lo que se observó una discreta reducción del tamaño tumoral (24 mm). El paciente presentaba una doble variante arterial hepática. La arteria hepática derecha procedía de la arteria mesentérica superior (AMS). Una arteria hepática izquierda accesoria procedente de la arteria gástrica izquierda irrigaba los segmentos II y III hepáticos. A su vez, la arteria gástrica izquierda era rama directa de la aorta. El tumor infiltraba la raíz del tronco celíaco y de la arteria hepática común, pero sin afectar a la arteria gástrica izquierda o a la AMS. Esta particular anatomía, y la respuesta satisfactoria tras la quimioterapia, permitieron considerar el caso como resecable en Comité Multidisciplinar. El paciente fue intervenido en un centro de cirugía HBP de alto volumen. Mediante laparotomía, se evaluó satisfactoriamente la resecabilidad del tumor mediante una maniobra de Kocher, valoración de la raíz del tronco celíaco, las arterias hepáticas, la AMS, y movilización del bazo y de la cola pancreática. Tras ello, se seccionaron los vasos esplénicos y el parénquima pancreático a nivel del cuello. Se realizó la linfoadenectomía, la disección y resección del tronco celíaco, de la arteria gastroduodenal en su origen (por contacto tumoral), sacrificándose la vascularización arterial del segmento IV hepático. La resección arterial fue realizada por un cirujano de trasplante hepático. El tiempo quirúrgico fue de 5 horas, con una pérdida sanguínea de 300 ml. El paciente presentó un curso posoperatorio sin incidencias, pudiendo ser dado de alta al 5.º día posoperatorio. El análisis de la pieza quirúrgica evidenció un adenocarcinoma ductal de páncreas subtipo pancreatobiliar, sin infiltración del tronco celíaco (ypT2N1 (2+/14) V1 Pn1), R0.



Discusión: De acuerdo con literatura publicada previamente, la DP-CAR en casos seleccionados y realizado en centros con alto volumen y experiencia permite tratar radicalmente el cáncer de páncreas localmente avanzado. La selección de pacientes debe hacerse por criterios oncológicos y anatómicos. La peculiar anatomía arterial hepática del caso que se presenta permitió una resección R0 en un paciente con diagnóstico inicial de cáncer localmente avanzado.