

P-339 - ABORDAJE MULTIDISCIPLINAR DEL SINUS PILONIDAL

Gotor Santos, Tania¹; Galán Raposo, Lourdes²; Pérez González, Óscar¹; Sánchez-Brunete Medina, Valle¹; Sutil Reguera, Nerea¹; Gómez Shevyakova, Olga¹; Gisbert Aparicio, Marta¹; Diago Santamaría, María Victoria¹

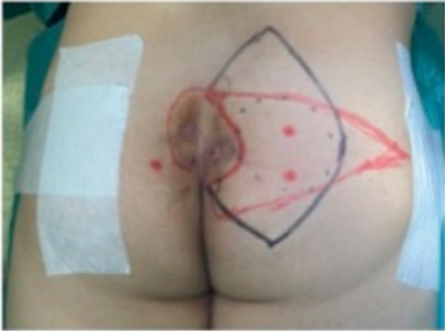¹Complejo Asistencial de León, León; ²Hospital Universitario del Río Hortega, Valladolid.

Resumen

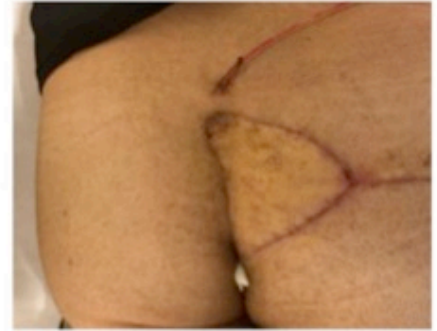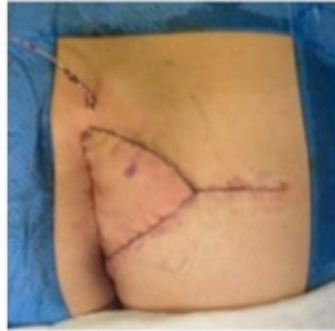Introducción: El sinus pilonidal (SP) es una enfermedad supurativa crónica relacionada con el crecimiento del folículo piloso que con frecuencia se localiza a nivel del sacro. Se caracteriza por tener una fase aguda cuyo manejo se basa en drenaje y antibioterapia y una fase crónica que requiere abordaje quirúrgico mediante técnicas más complejas. El objetivo es exponer nuestra experiencia en la reconstrucción de los defectos glúteos tras la resección del SP.

Casos clínicos: Se presentan dos casos. Caso 1: varón de 32 años diagnosticado de SP con varios episodios de infección que precisaron drenaje y desbridamiento quirúrgico. En el estudio preoperatorio se incluye ecografía endoanal que descarta afectación del aparato esfinteriano. Se planifica intervención quirúrgica junto al servicio de Cirugía Plástica. Previo a la exéresis se trazan dos patrones: uno para realizar colgajo Keystone (trazado en color negro) y otro para realizar colgajo fasciocutáneo de perforantes de la glútea superior SGAP (trazado color rojo). El mapeo de las arterias perforantes se lleva a cabo con termografía y doppler (punto rojo). Posteriormente, se lleva a cabo exéresis en bloque incluyendo todos los trayectos fistulosos excepto uno hacia fosa isquiorrectal izquierda que se pone a plano. El defecto resultante es de 120 cm². Se descarta la reconstrucción mediante el patrón Keystone porque el punto de máxima proyección de la nalga quedaría alterado presentando mayor deformidad. Se realiza sutura del plano graso con material reabsorbible trenzado y sutura intradérmica con monofilamento reabsorbible de corta duración. Caso 2: mujer de 60 años diagnosticada de SP de años de evolución recidivado e intervenido en tres ocasiones. Se planifica intervención junto al servicio de Cirugía Plástica. Preoperatoriamente se diseña el colgajo fasciocutáneo SGAP (marcado en color azul y negro). Se identifica arteria perforante con termografía y doppler (punto negro). Tras la incisión cutánea se eliminan los tabiques fibrosos, quedando el colgajo conectado al paciente únicamente por el pedículo vascular (arterias perforantes y venas concomitantes) y resultando un defecto final de 300 cm². Se realiza colgajo SGAP y se procede al cierre del plano graso con material reabsorbible trenzado y sutura intradérmica con monofilamento reabsorbible de corta duración y a nivel interglúteo puntos sueltos de monofilamento irreabsorbible. El posoperatorio en ambos casos cursa sin incidencias. Se logró una cicatrización completa de las heridas sin sangrado ni infección y con un control del dolor adecuado en todo momento. Tras un año de seguimiento no existen recidivas de la enfermedad.

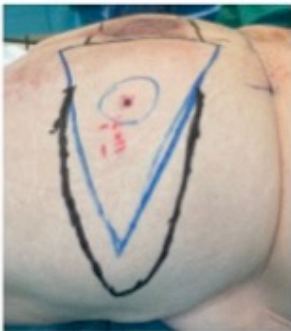CASO 1



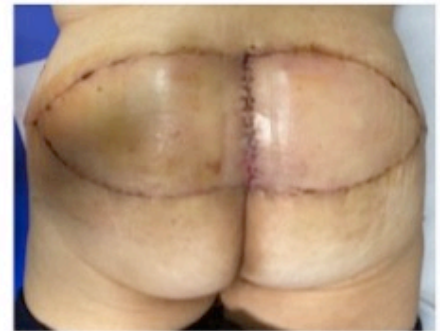
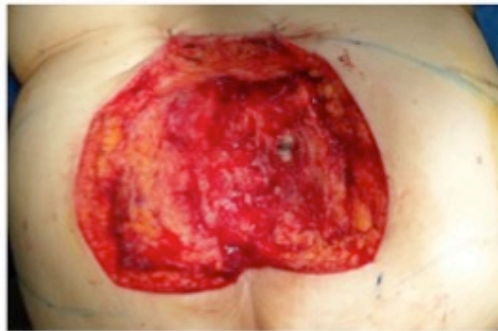Colgajo Keystone: Trazado en color **negro**
Colgajo SGAP: Trazado en color **rojo**



CASO 2



Colgajo SGAP: Trazado en color **azul** y **negro**
Arteria perforante: Punto **negro**



Discusión: Entre las opciones quirúrgicas para el tratamiento de esta patología, la resección amplia del SP y la reconstrucción con colgajos glúteos constituye una excelente opción terapéutica. La resección radical reduce la tasa de recidivas y la reconstrucción con colgajos glúteos aporta cobertura de calidad, disminuye el riesgo de dehiscencia y mejora la calidad de vida del paciente durante el periodo de recuperación ya que precisa menor necesidad de cuidados post operatorios y presenta una recuperación más rápida.