




Cirugía Española



www.elsevier.es/cirugia

P-390 - LEIOMIOMATOSIS PERITONEAL DISEMINADA, UN RETO DIAGNÓSTICO Y TERAPÉUTICO. A PROPÓSITO DE UN CASO

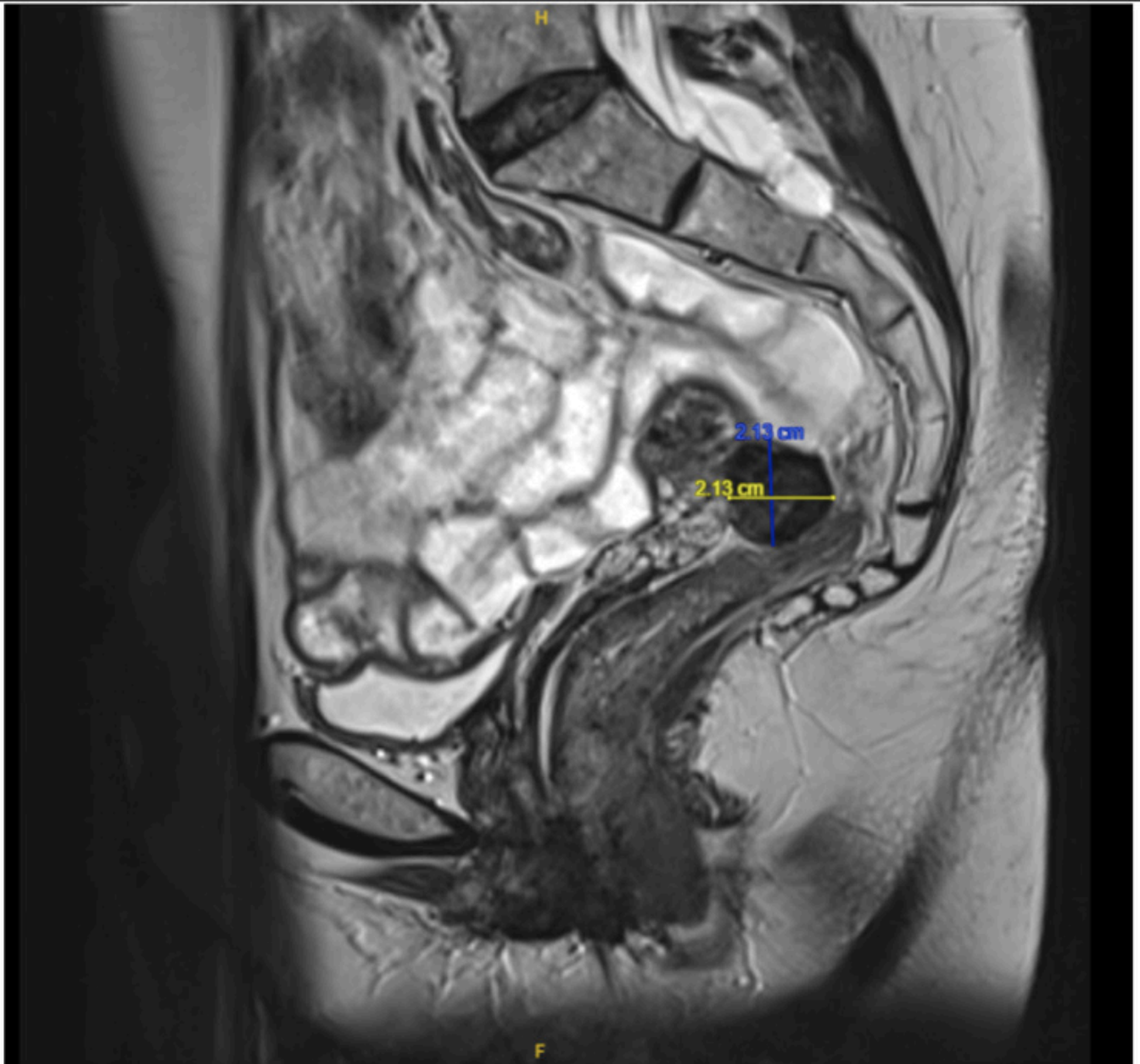
Pellicer Barreda, María Amparo; Pérez Sánchez, Luis Eduardo; Hueso Mor, Alejandro; Díaz Mejías, José Gregorio; Pérez Álvarez, José Antonio; Soto Sánchez, Ana; Abellán Fernández, Jorge; Jordán Balanzá, Julio César

Hospital Ntra. Sra. de la Candelaria, Santa Cruz de Tenerife.

Resumen

Introducción: La leiomiomatosis peritoneal diseminada es una entidad benigna e infrecuente caracterizada por la presencia de nódulos de músculo liso benigno en peritoneo o superficies serosas abdominales en mujeres en edad reproductiva o, raramente, menopáusicas. Se relaciona con el estímulo hormonal. Macroscópicamente puede confundirse con carcinomatosis peritoneal, por lo que debe establecerse rápidamente un diagnóstico histológico certero y definitivo.

Caso clínico: Presentamos el caso de una mujer de 62 años alérgica a la penicilina, fumadora y dislipémica con antecedentes ginecológicos de cuatro gestaciones, dos partos, dos abortos y menopausia a los 53 años que acude a urgencias por dolor abdominal a nivel de hipogastrio, con PCR de 6 y sin leucocitosis. Bajo sospecha de absceso pélvico en saco de Douglas, tras completar estudio con pruebas de imagen, se decide laparoscopia exploradora urgente. Se objetivan sendos ovarios atróficos, el derecho adherido a una tumoración exofítica, blanda, mamelonada, de unos 10 cm dependiente de recto e íntimamente adherida a la cara posterior del útero, así como varios implantes blancos subcentimétricos en pared peritoneal lateral derecha. Se realiza anexectomía bilateral, biopsia de los implantes y rectoscopia sin hallazgos en luz del recto. Se revisa el resto del paquete intestinal, sin hallazgos patológicos. La anatomía patológica de las biopsias no describe criterios histológicos de malignidad ováricos y revela que los implantes resecaos suponen focos de leiomiomatosis peritoneal diseminada. Con este diagnóstico, la paciente inicia tratamiento con letrozol con disminución del tumor de 7 × 9 × 7 cm al diagnóstico hasta 2 × 2 × 4 cm a los 8 meses de tratamiento. Sin embargo, la paciente persiste sintomática con dolor abdominal y acusada clínica climatérica, por lo que se decide programar cirugía. Se lleva a cabo cirugía robótica, en la que se revisa la cavidad sin objetivar ningún implante en peritoneo. Se realiza peritonectomía pélvica separando la lesión descrita de cara anterior del recto sin objetivar puntos de infiltración. Comprobada la indemnidad del recto, se realiza histerectomía reglada. La anatomía patológica de la lesión fue de leiomioma hialinizado sin criterios histológicos de malignidad en tejido perimetrial de cara posterior uterina. La paciente presentó evolución posoperatoria satisfactoria sin complicaciones, con alta al tercer día tras la cirugía.



Discusión: Aunque la leiomiomatosis peritoneal diseminada normalmente se trata de una enfermedad benigna, se ha descrito malignización en un 3-5% de casos. El diagnóstico diferencial se debe establecer con la leiomiosarcomatosis, carcinomatosis peritoneal y linfomas. Se han constatado buenos resultados tras tratamiento con agonistas GnRH e inhibidores de aromatasa, no obstante, el tratamiento de las lesiones resecables es quirúrgico. Debido al escaso número de casos descritos, el tratamiento revisado en la bibliografía es variable, en función de las características del paciente, desde actitud conservadora con seguimiento clínico-radiológico, hasta la cirugía radical (histerectomía con doble anexectomía y extirpación de todas las lesiones) con el fin de disminuir el influjo hormonal, evitando así la posibilidad de degeneración maligna. En caso de tumores residuales, puede ser útil un tratamiento hormonal adyuvante. El tratamiento con quimioterapia se reserva para aquellos casos que presentan degeneración maligna.