



## P-444 - APENDICITIS AGUDA PARASITARIA

Martínez Guimerá, David; Pérez González, Marina; Pérez Xaus, Marc; Fernández Planas, Sara; Al Ashtar, Wassim; Landero Asensio, Leónidas; Navarro Martínez, Rebeca; Vallverdú Cartie, Helena

Consorci Hospitalari de Vic, Vic.

### Resumen

**Introducción:** La apendicitis aguda es una de las causas más frecuentes de abdomen agudo. El tratamiento definitivo es la apendicectomía. La peculiaridad de este caso es que el hallazgo de parásitos como causante del cuadro clínico obliga a instaurar un tratamiento médico posterior a la cirugía.

**Caso clínico:** Varón de 32 años, natural de Senegal sin antecedentes patológicos de interés. Acude a urgencias por dolor abdominal localizado a nivel de fosa ilíaca derecha de 48 horas de evolución sin otra clínica asociada. A la exploración física destaca dolor a la palpación a nivel de la fosa ilíaca derecha con signo Blumberg positivo. En las pruebas complementarias, leucocitosis  $15.000 \times 10^3$  u/mcL, PCR 80 mg/L y TC abdominal con evidencia de apéndice cecal engrosado con signos inflamatorios sin signos de complicación. Se inicia antibioterapia empírica (amoxicilina-clavulánico). Se interviene mediante una apendicectomía mediante abordaje laparoscópico donde se evidencia una apendicitis gangrenosa con microperforación a nivel de la base apendicular. En el posoperatorio el paciente presenta picos febriles puntuales. La evolución es favorable y el paciente es dado de alta al quinto día del procedimiento tras cumplir el tratamiento antibiótico intravenoso. El análisis anatomopatológico confirma la apendicitis aguda gangrenosa asociada a la presencia de estructuras arriñonadas a la submucosa con abundantes eosinófilos, compatible con parásitos de la familia de *Schistosoma*. El paciente no acude a la revisión posoperatoria en consultas externas por lo que no se pudo iniciar un tratamiento antihelminto.

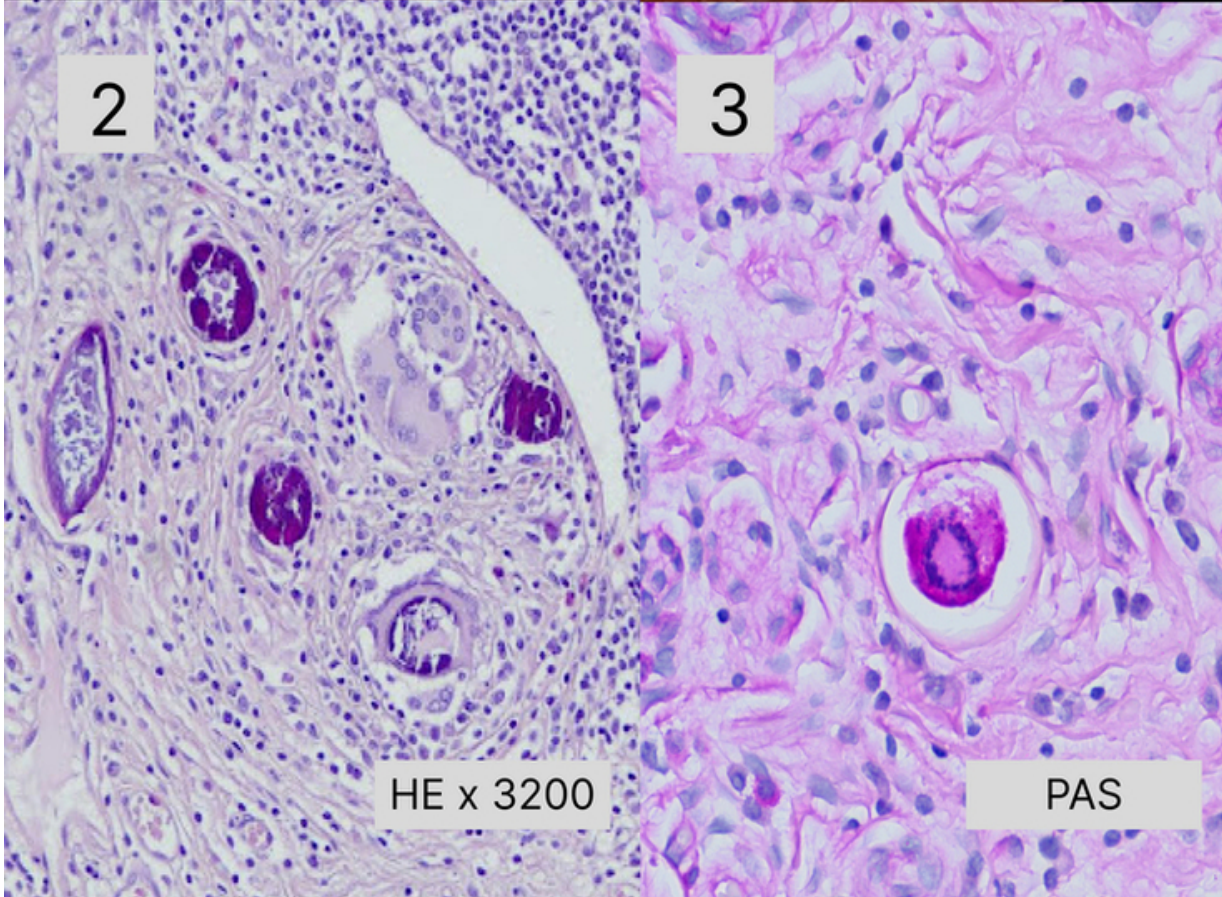
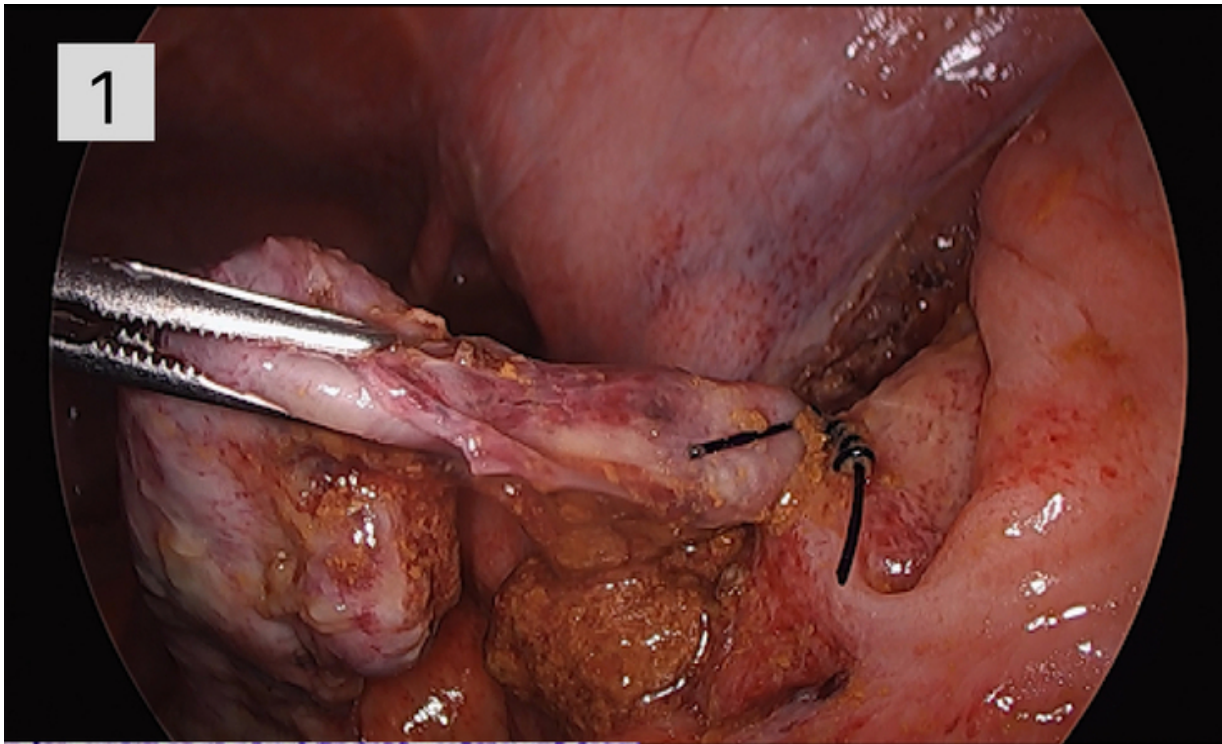


Imagen 1: Apendicitis aguda gangrenosa perforada desde punto de vista macroscópico.

Imagen 2 y 3: Punto de vista microscópico de la pieza anatomopatológica con evidencia de las formas parasitarias.

**Discusión:** La apendicitis es una de las causas más frecuentes de abdomen agudo que ocurre en consecuencia de la obstrucción de la luz apendicular debido a la hiperplasia linfoide. La etiología parasitaria es de las menos frecuentes (0,05-3%). Es prevalente en regiones tropicales. Se confirma mediante análisis anatomopatológico de la pieza. El parásito *Schistosoma* es un platelminto que infecta a 200 millones de personas en el mundo. El ciclo vital incluye al molusco como hospedador intermediario y al hombre como definitivo. El hombre es colonizado por contacto de la piel con aguas infestadas del parásito. Suelen ser asintomáticos aunque puede dar clínica urogenital (hematuria) o gastrointestinal (dolor abdominal, diarreas, sangre en heces...). La migración del parásito a otras zonas corporales puede causar inflamación, como en el caso clínico descrito. Responden de forma efectiva al tratamiento con praziquantel vía oral. Los contactos también deben ser tratados. Es indispensable tomar medidas higiénicas para evitar la transmisión. La apendicitis aguda causada por parásito es una patología muy poco común. Sin embargo, hay que tener la sospecha en pacientes con origen endémico. La apendicectomía no completa el tratamiento. Es necesario iniciar un tratamiento antiparasitario y medidas higiénicas para evitar su progresión.