




Cirugía Española



www.elsevier.es/cirugia

P-498 - HERNIA OBTURATRIZ ESTRANGULADA. "THE LITTLE OLD LADY'S HERNIA". A PROPÓSITO DE UN CASO

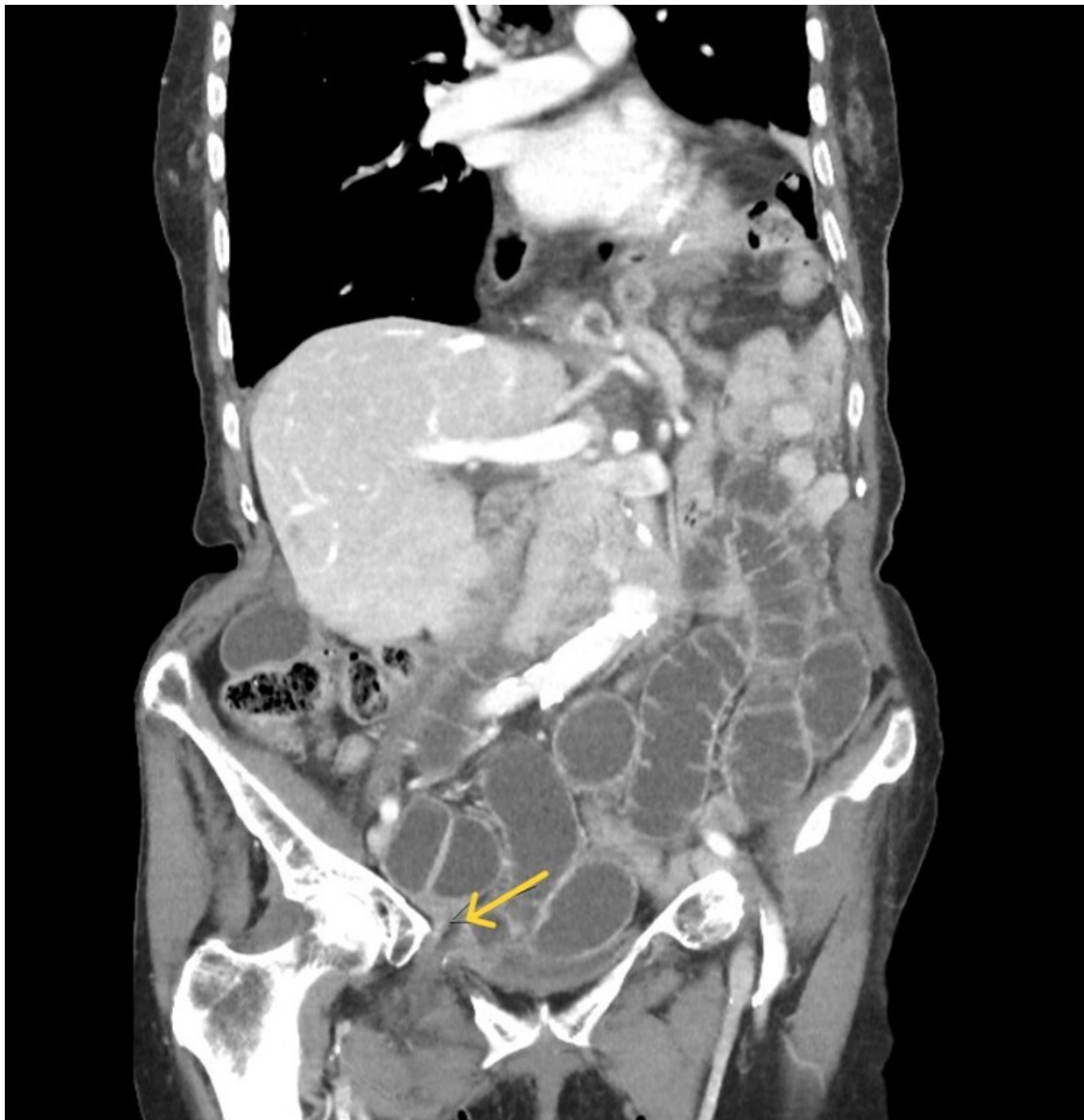Rodríguez Carral, Paula; Sainz Fernández, Borja; Abella Otero, Finta; Díaz Tie, Manuel; Pablos Vidal, Jorge; Lorenzo Alfaya, Lucía; Caño Gómez, Paula; Rosales Goás, Jesús

Complejo Hospitalario Arquitecto Marcide-Profesor Novoa Santos, Ferrol.

Resumen

Introducción: La hernia obturatriz es un raro tipo de hernia pélvica de difícil diagnóstico que predomina en mujeres muy delgadas de entre 70 y 90 años. Tienen una tasa de mortalidad de 12-70% y de recidiva del 10%.

Caso clínico: Paciente mujer de 85 años con antecedentes de miomectomía, exéresis de tumor anexial benigno, dos intervenciones de adhesiolisis por oclusión intestinal, herniorrafia inguinal derecha y fractura de rama iliopubiana derecha traumática. Acude a urgencias por dolor a nivel inguinal derecho de 12 h de evolución y vómitos. A la exploración presentaba una gran eventración magna de toda la pared, y en la analítica una ligera elevación de PCR con leucocitosis de 19.000. Se realizó un TC abdominal que mostró una oclusión de intestino delgado secundario a hernia obturatriz derecha con datos de sufrimiento de asas, así como hernias femorales bilaterales no complicadas y hernia de hiato que incluye estómago y ángulo esplénico. Se indicó cirugía urgente y se objetivó hernia obturatriz derecha conteniendo asa de intestino delgado isquémica en su borde antimesentérico (hernia tipo Richter), que precisó resección y anastomosis. Reparación de orificio herniario por vía preperitoneal posterior y cierre.



Discusión: La hernia obturatriz tiene una incidencia estimada menor al 1% de todas las hernias de pared abdominal, que se presenta frecuentemente en mujeres de edad avanzada (70-90 años), multíparas, y muy delgadas o desnutridas ("*the little old lady's hernia*" o "hernia de la ancianita"). Son más frecuentes en el lado derecho y con afectación de borde antimesentérico (hernias tipo Richter), como fue en nuestro caso. Presentan una alta mortalidad dada la dificultad en su diagnóstico, que frecuentemente se retrasa, ocasionando complicaciones. No existe un tratamiento estandarizado dada su baja prevalencia, pero suele aceptarse un cierre primario del orificio, ya sea mediante abordaje abierto o laparoscópico. La tasa de recidiva se estima en un 10%.