



Cirugía Española



www.elsevier.es/cirugia

P-499 - HERNIACIÓN DE VESÍCULA BILIAR

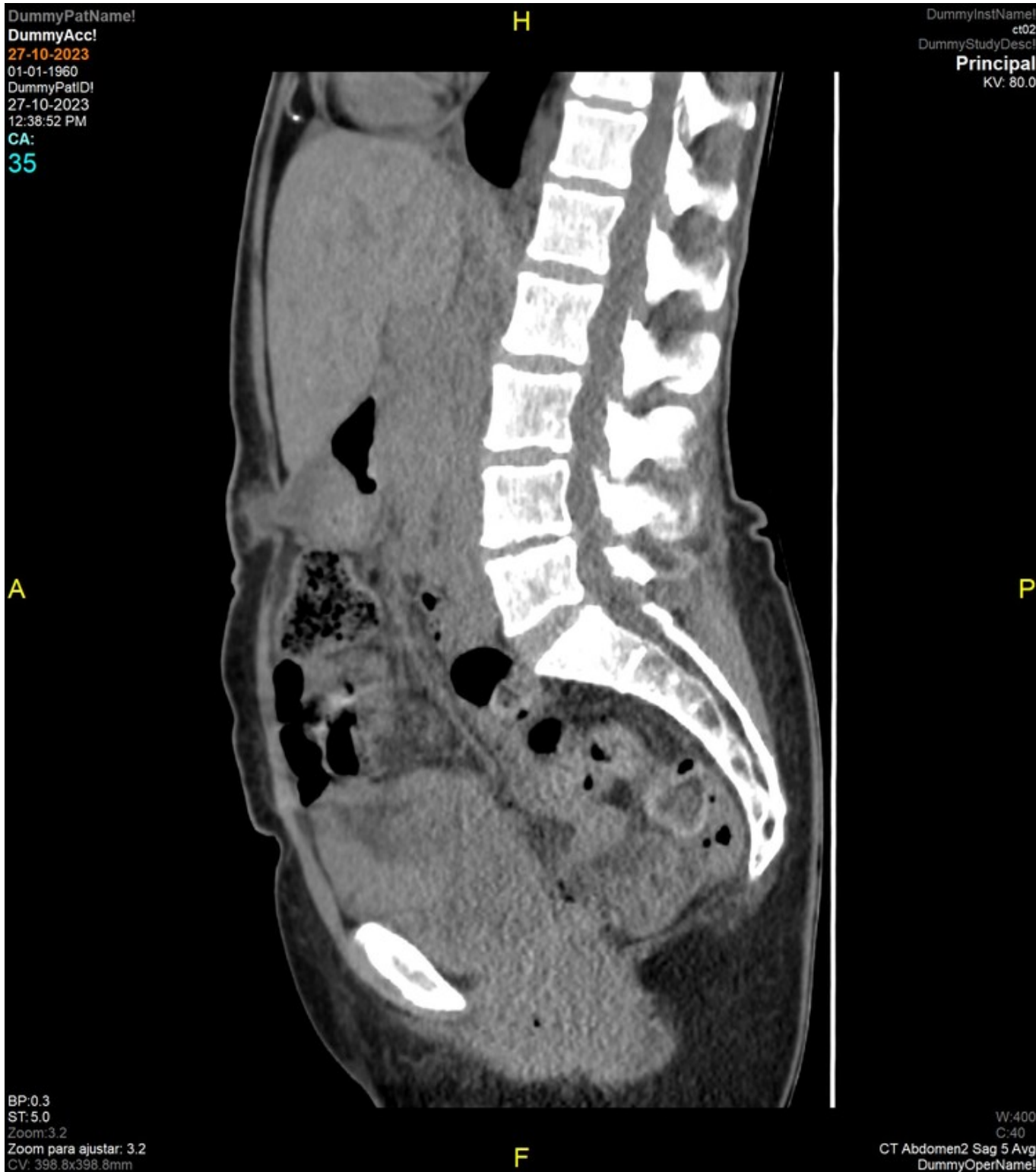
Bono Puertes, Vicente; Zaragoza Zayas, María Virginia; Peiró Monzó, Fabián; Tusa, Claudio; Aguiriano Casanova, María del Mar; Ballester Martínez, Belén; Díaz del Río, Manuel; Seguí Gregori, Jesús

Hospital de Gandía y Centro de Especialidades Francisc de Borja, Gandía.

Resumen

Introducción: La aparición de la vesícula biliar como contenido herniario es extremadamente infrecuente, con muy pocos casos descritos en la literatura. Sucede principalmente en mujeres de edad avanzada con antecedentes de cirugías abdominales. El objetivo de esta comunicación es aportar un nuevo caso clínico de esta rara entidad, revisar su manejo y la literatura al respecto.

Caso clínico: Mujer de 61 años que consulta por aparición de una tumoración sobre la cicatriz de una eventración supraumbilical. Antecedentes: hipotiroidismo, hernioplastia supraumbilical e histerectomizada. A la exploración presenta una tumoración supraumbilical de 2 cm, indurada e inmóvil. La ecografía describe: área anecoica con extensa sombra posterior que impide valorar estructuras subyacentes, pudiéndose corresponder con la propia malla o una calcificación de la misma. Se completa el estudio con TC, visualizando herniación del fundus vesicular en el interior de un defecto de la malla (fig.). Ante ausencia de colecistitis, se interviene de forma programada por laparoscopia realizando colecistectomía y reparación herniaria en el mismo acto quirúrgico. Posoperatorio sin complicaciones siendo alta a las 24 horas.



Discusión: La vesícula biliar como contenido herniario se ha documentado en un número limitado de casos. Según el estudio Majid Samsami *et al.*; desde 1990 hasta 2023, se han reportado 65 casos, mayoritariamente asociados a hernias incisionales, seguidas por paraestomales. A nivel inguinal solo se han descrito 2 casos hasta 2020. Los factores de riesgo predisponentes y que coinciden con el presente caso clínico son: cirugías abdominales previas, antecedente de hernias, mujeres ancianas que, debido a los cambios en el tejido adiposo y conectivo, presentan elongación del revestimiento peritoneal condicionando ptosis vesicular. Se asocia en mayor medida a carcinoma vesicular. La presentación clínica varía desde tumoración abdominal hasta eritema y dolor en hipocondrio derecho en caso de colecistitis. Se puede observar tinte biliar cutáneo ante perforación. Analíticamente destaca función hepática normal, con aumento de PCR y leucocitosis si colecistitis.

La técnica diagnóstica de elección es el TC con contraste. Se debe sospechar cuando la vesícula no se encuentra en su lugar anatómico y, en el contenido herniado, se observa una pared engrosada y bien delimitada que no capta contraste. En el tratamiento se desaconseja la reducción manual debido al riesgo de perforación. La cirugía precoz es el tratamiento de elección, preferiblemente por laparoscopia en caso de cirugía programada o abierta en colecistitis evolucionadas. La punción vesicular ayuda a la reducción de la misma, disminuyendo la contaminación secundaria a la perforación iatrogénica. En ausencia de colecistitis o perforación, se aconseja reducción, colecistectomía y reparación protésica en el mismo acto quirúrgico. Ante colecistitis o perforación, no se recomienda malla protésica o, en su defecto, colocación de una malla biológica en defectos pequeños. En hernias paraestomales no se recomienda malla por disminución del aporte sanguíneo al estoma. En conclusión, revisada la bibliografía, la presencia de la vesícula biliar como contenido herniado es un hallazgo infrecuente, el diagnóstico se confirma con TC y la colecistectomía y eventroplastia laparoscópica en el mismo acto son el tratamiento de elección.