



P-513 - NEUMOTÓRAX IATROGÉNICO MASIVO TRAS NEUMOPERITONEO PROGRESIVO PREOPERATORIO

Capitán del Río, Inés; Salas Álvarez, Jesús; Bernardos García, Carlos; Lledó Izquierdo, Isabel; Amaya Cortijo, Antonio

Hospital San Juan de Dios, Sevilla.

Resumen

Introducción: El neumoperitoneo progresivo preoperatorio (NPP) aumenta la capacidad abdominal y relaja la musculatura abdominal, lo que facilita la reparación quirúrgica de las hernias con “perdida de derecho a domicilio”, disminuyendo la morbilidad perioperatoria y la tasa de recidiva a medio y largo plazo. Tal y como describieron Mouguin y de la fuente Añó, presentamos el caso de una paciente que sufrió un neumotórax iatrogénico secundario al NPP que condicionó un cambio en la estrategia terapéutica.

Caso clínico: Mujer de 78 años con IMC 30,5 y antecedentes de colecistectomía a través de incisión subcostal derecha hace 42 años y hernioplastia umbilical hace 4 años que desarrolló infección de la herida resuelta mediante curas locales. Actualmente presenta eventración M2-3-4W2R1 (orificio herniario de 9,2 cm) e índice de Tanaka 28%, por tanto, candidata a neumoperitoneo preoperatorio. Tras 72 horas de insuflación diaria de 1 litro la paciente comienza con disnea, por lo que acude a Urgencias y se realiza Rx abdomen-tórax mostrando neumotórax masivo derecho y requiriendo drenaje torácico e ingreso hospitalario. La paciente evoluciona favorablemente y es dada de alta a 6.º día de ingreso sin complicaciones. Tras dicho episodio, la paciente se niega a la intervención quirúrgica o cualquier otro procedimiento invasivo a pesar de informar de la posibilidad de aplicación de toxina botulínica prequirúrgica y de las posibles complicaciones derivadas del tratamiento conservador de la eventración.

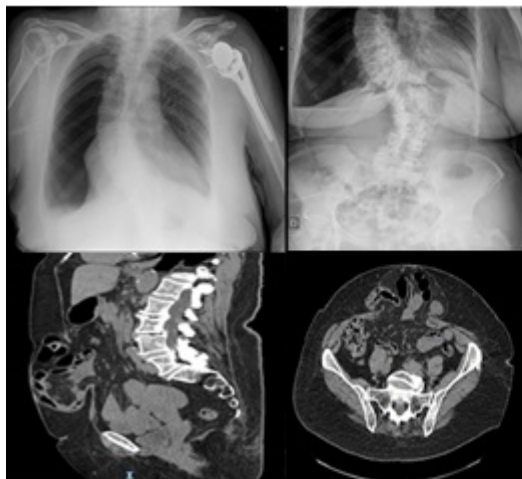


Imagen A y : Rx tórax y abdomen que evidencian neumotórax derecho masivo. Imagen C y D: corte sagital y axial de TAC de abdomen, respectivamente, que muestran eventración M2-3-4W2R1 .

Discusión: Aunque no hay consenso en el volumen exacto de insuflación, algunos autores recomiendan medición de la presión intraabdominal para guiar el volumen de insuflación aunque otros recomiendan basarse en la propia tolerancia del paciente. En nuestro centro nos guiamos por esta última. Si bien el NPP tiene baja tasa de complicaciones, Mouguin y de la fuente Año publicaron el neumotórax como una posible. A pesar de la baja tasa de complicaciones, es importante el seguimiento estrecho con un alto grado de sospecha para identificar y tratar precozmente las complicaciones que puedan surgir. En la mayoría de los casos el desarrollo de las mismas no impide completar con éxito la cirugía. Sin embargo, en nuestro caso sí impidió continuar con el plan preoperatorio previsto y provocó la renuncia definitiva a la cirugía.