



Cirugía Española



www.elsevier.es/cirugia

P-514 - NIVELES DEL *TRANSVERSUS ABDOMINIS MUSCLE RELEASE* (TAR): NOVEDOSO CONCEPTO DESDE EL PUNTO DE VISTA DEL ABORDAJE MÍNIMAMENTE INVASIVO

Villalobos Mori, Rafael; Maestre González, Yolanda; González Barranquero, Alberto; Gas Ruiz, Cristina; Semeraro Odds, Candy; Escartín Arias, Alfredo; Olsina Kissler, Jorge

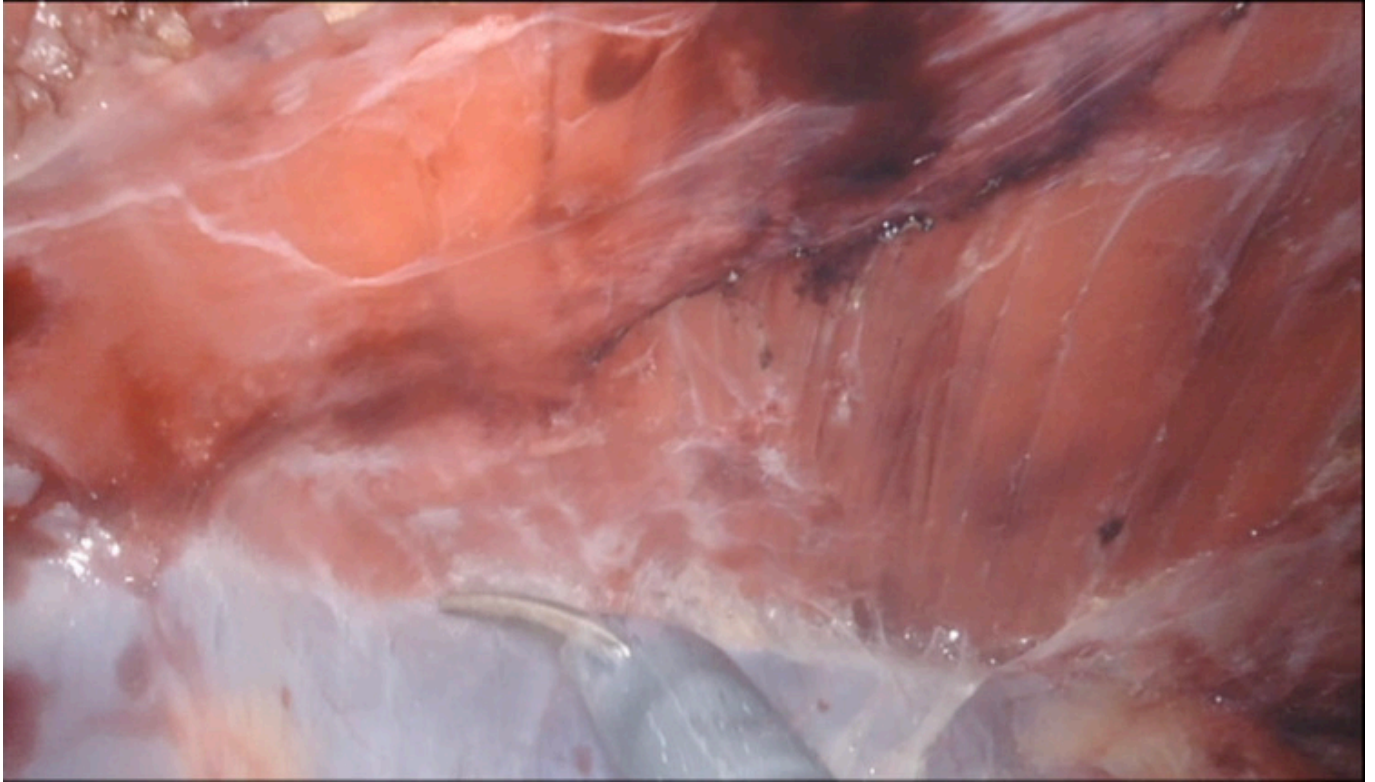
Hospital Universitari Arnau de Vilanova, Lleida.

Resumen

Introducción: La cirugía compleja para el cierre de los grandes defectos de la pared abdominal ha generado siempre la necesidad de disecciones amplias de la estructura musculoaponeurótica ya sea con incisiones de descarga o disecciones más elaboradas que incluyen la separación de la lámina posterior de los músculos rectos o la separación de los músculos laterales. De esta última se han descrito diferentes técnicas y principalmente las conocemos como separación anterior de componentes en el que se libera el músculo oblicuo externo se su inserción medial; la separación posterior de componentes inicialmente descrita como la disección entre los músculos oblicuo interno y transversal y posteriormente con Novitsky (2012) con la separación de la *fascia transversalis* del músculo transversal conocido como *transversus abdominis muscle release* (TAR). Las ventajas descritas han sido muy variadas, así como las complicaciones y el aumento de la morbilidad que puede causar. En base a la experiencia de TAR abiertos y robóticos nuestro objetivo es describir el TAR en diferentes niveles según la extensión de la disección para un mejor entendimiento y análisis de la morbilidad.

Métodos: Se revisaron los procedimientos TAR abiertos y robóticos entre enero 2019 a diciembre del 2023 de nuestro hospital. Todos los procedimientos abiertos se realizaron con disección *down to up* siguiendo la línea semilunar y con una disección prefascial desde la línea arcuata hacia la parte superior y preperitoneal en la zona inferior. La disección lateral se realizó hasta la fascia toracolumbar con exposición de los músculos psoas, cuadrado lumbar y parte del diafragma. Los procedimientos robóticos se realizaron siguiendo la línea semilunar *down to up* con una disección preperitoneal o prefascial. Al realizar *docking* superior o inferior el TAR se realizó dependiendo de la necesidad para cerrar la lámina posterior lo que significó diferentes grados de extensión en la disección. Por tal motivo se describe una novedosa clasificación del TAR en 3 niveles según el grado de disección siendo el nivel I aquella disección preperitoneal en el que se separa el peritoneo en la zona inferior del músculo transversal manteniendo la *fascia transversalis* hasta la línea arcuata. El nivel II es la disección y separación del músculo transversal desde la línea arcuata hasta su zona más craneal. Dicha disección implica cualquier área disecada del músculo transversal sin llegar a la fascia toracolumbar ni evidenciar el diafragma. Finalmente, el nivel III implica una disección hasta visualizar la fascia toracolumbar y/o evidenciar el diafragma.

Resultados: Se realizaron 75 TAR abierto y 23 robóticos en el periodo descrito. Las complicaciones registradas en los TAR abiertos fueron las mismas que se evidencia en la literatura. De los TAR robóticos 10 (43,8%) fueron de nivel II, 8 (34,8%) de nivel I y 5 (21,4%) de nivel III. Solo 2 pacientes presentaron drenaje hemático abundante los dos primeros días y fueron aquéllos de nivel III.



Conclusiones: Una clasificación en niveles del TAR permitiría un análisis más detallado de su morbilidad. Nuestro estudio aún es incipiente y está en proceso de validación con resultados estadísticos.