



## P-029 - CARCINOMA OCULTO DE MAMA: A PROPÓSITO DE UN CASO

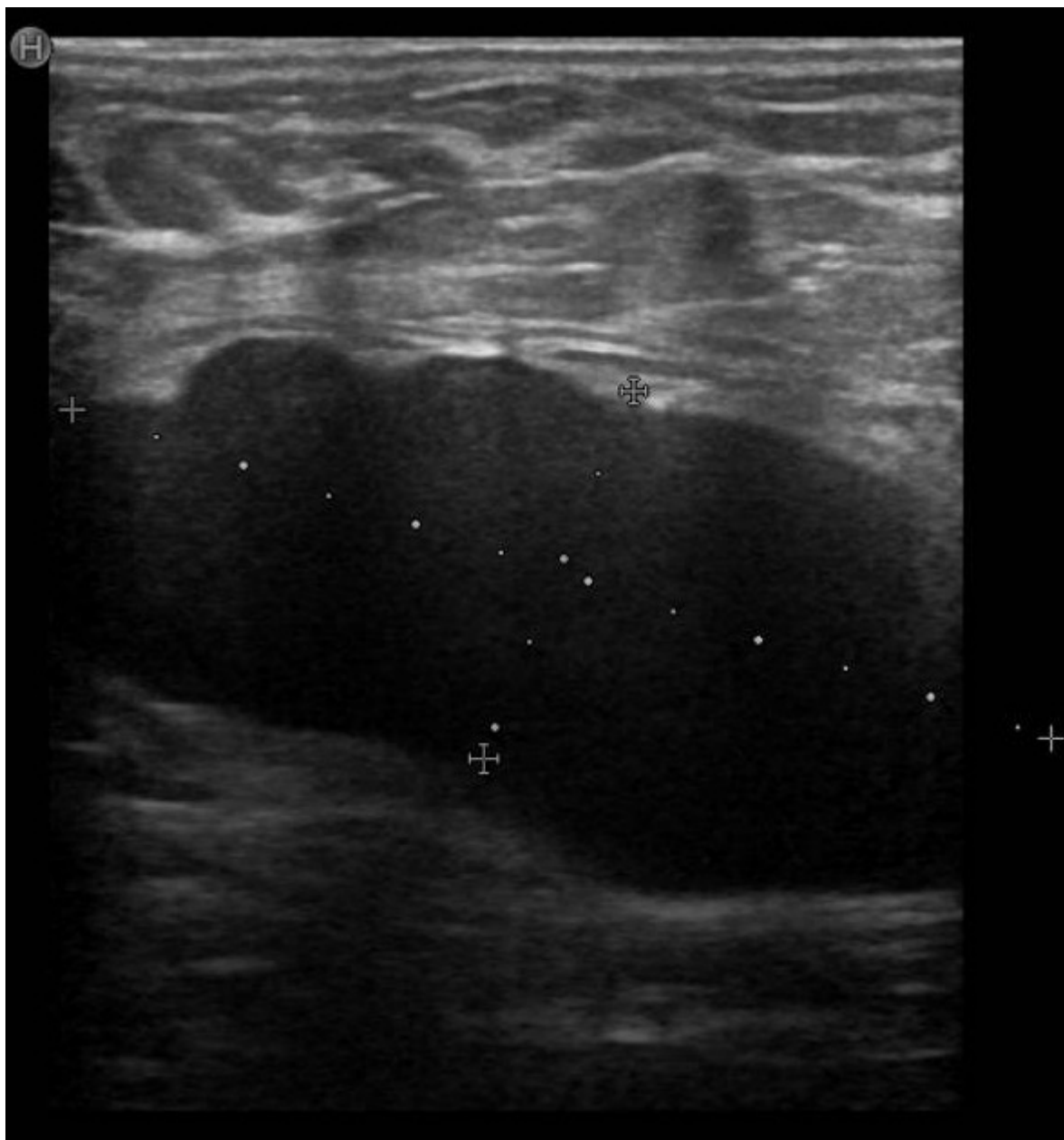
Córdoba López, Javier Rafael; Delgado Sánchez, Julia Amparo; Calzado Baeza, Salvador Francisco; Ferrer García, Juan Guillermo

Hospital Santa Ana, Motril.

### Resumen

**Introducción:** El cáncer oculto de mama fue descrito por primera vez en 1907 por Halsted y se define como aquella neoplasia de mama que se manifiesta como metástasis ganglionar axilar sin manifestación clínica ni en las pruebas de imagen del tumor primario de la mama. Representa entre el 0,3-0,8% de las neoplasias de mama y a pesar de los últimos avances en las pruebas de imagen su incidencia no ha disminuido. A continuación, se presenta el caso clínico de un cáncer oculto de mama en una paciente cuyo primer hallazgo fue una adenopatía axilar derecha.

**Caso clínico:** Mujer de 76 años con antecedentes de hipertensión arterial, diabetes mellitus tipo 2 y dislipemia derivada desde atención primaria por autopalpación de adenopatía axilar derecha de 5 meses de evolución. A la exploración se palpa lesión axilar derecha de unos seis centímetros adherida a planos profundos. Se realiza mamografía de la mama derecha craneocaudal y oblicua mediolateral derecha sin hallazgos significativos, se completa el estudio con ecografía sin identificar tampoco lesiones significativas. La ecografía de la axila derecha (fig.) informa de adenopatía axilar derecha de 6 × 2 cm. Se toma BAG de la lesión axilar derecha con resultado de metástasis de carcinoma ductal infiltrante grado 2, receptores de estrógeno 100%, receptores de progesterona 40%, Ki 67 60% y Her2 negativo. Se presenta en el comité de tumores multidisciplinar decidiéndose tratamiento quimioterápico neoadyuvante desarrollando complicaciones respiratorias y neutropenia febril motivo por el que se suspende la quimioterapia y se pauta hormonoterapia con anastrozol. Se realiza resonancia magnética posteriormente donde se objetiva una respuesta parcial menor en el conglomerado adenopático. Se interviene mediante linfadenectomía axilar derecha con resultado anatomopatológico de metástasis masiva de carcinoma ductal infiltrante en conglomerado adenopático y en las cuatro adenopatías aisladas. Se presenta de nuevo en el comité de tumores de mama multidisciplinar decidiéndose radioterapia adyuvante y continuar con anastrozol. Actualmente, se encuentra en seguimiento por oncología habiendo terminado la radioterapia y continuando con la hormonoterapia.



**Discusión:** La forma más frecuente de presentación del cáncer de mama oculto es la aparición de adenopatías axilares metastásicas palpables en el que clínica ni radiológicamente se encuentre el tumor primario en la mama. En la búsqueda del tumor primario acudimos a las pruebas de imagen que van desde la mamografía con una sensibilidad de hasta un 50% o la resonancia magnética con una sensibilidad mayor del 85%. En cuanto al tratamiento existen ciertas controversias. Ante una adenopatía axilar sin encontrarse el tumor primario, se recomienda llevar a cabo una linfadenectomía axilar. No está indicado realizar mastectomía a ciegas y en algunos centros se realiza tumorectomía del cuadrante superoexterno por su mayor frecuencia de aparición en esa zona. Sin embargo, no existe un consenso en este aspecto. En todo caso, se recomienda el tratamiento adyuvante con hormonoterapia o quimioterapia en función de las características de la neoplasia y estado de la paciente.