



P-583 - UTILIZACIÓN DE VERDE DE INDOCIANINA COMO MARCADOR EN BSGC EN CÁNCER DE MAMA

Casaval Cornejo, Luis¹; Rojo Villa, Andrea¹; Juan Domínguez, Nuria²; San José Santamaría, Henar²; Casado Santamaría, Paloma²; Valentín-Gamazo González, Isabel²; Jorge Tejedor, David¹; Álvarez Rico, Miguel Ángel¹

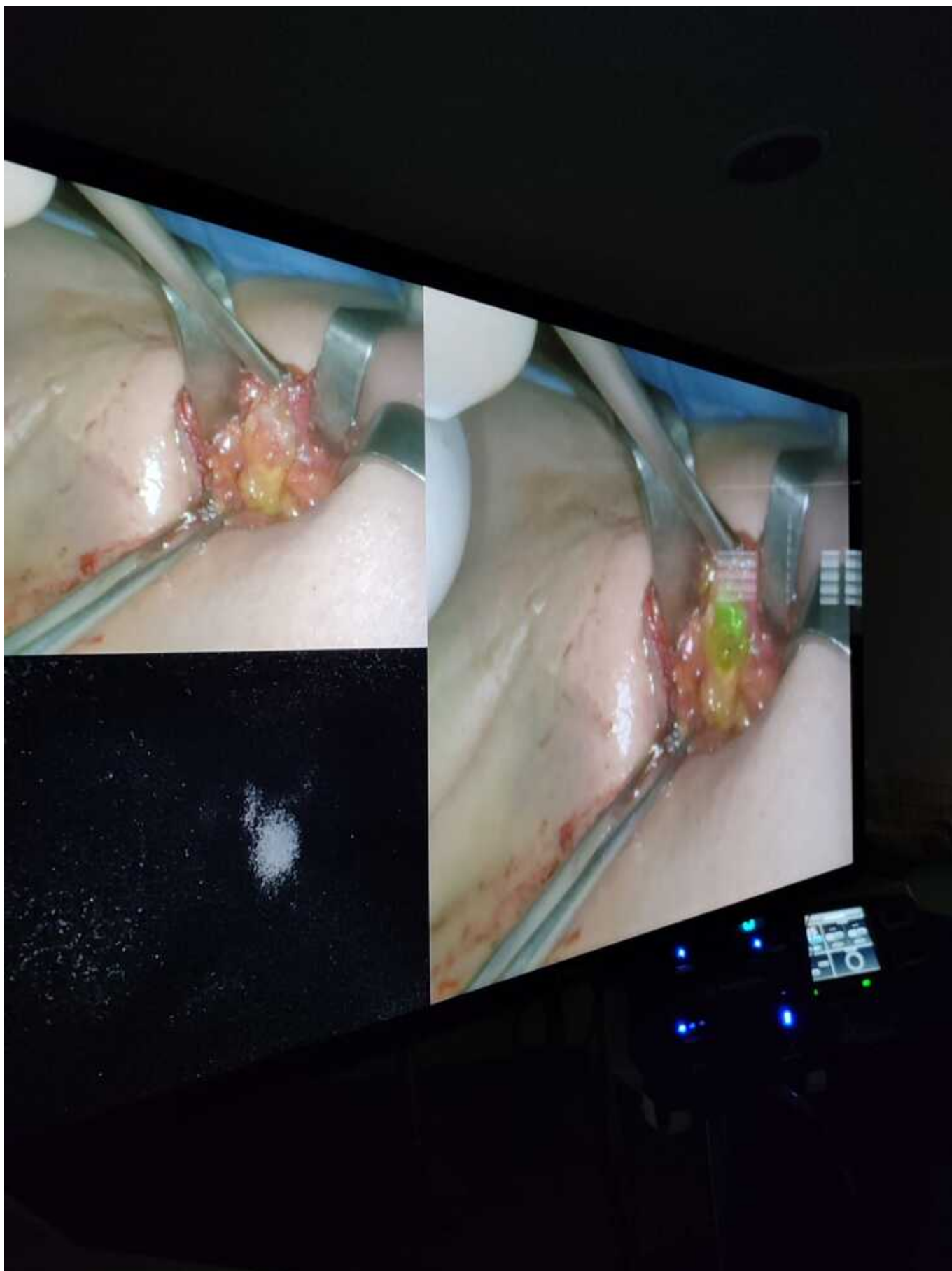
¹Hospital Universitario, Burgos; ²Complejo Asistencial de Palencia, Palencia.

Resumen

Introducción: El cáncer de mama constituye el cáncer en el sexo femenino más frecuente dentro de la población española. Actualmente, el pronóstico ha mejorado llamativamente y parte de dicho mérito se atribuye a la estadificación local intraoperatorio del ganglio centinela. Esta técnica permite realizar un estudio de la diseminación del mismo sin aportar al paciente las complicaciones típicas de una linfadenectomía axilar. El auge de la utilización del verde de indocianina, radiotrazado fluorescente que permite conocer patrones de vascularización y drenaje, ha sido notable en los últimos años en el manejo de diferentes tumores como el colon. En la mama, se ha comenzado a utilizar como método para la valoración del ganglio centinela en el territorio axilar.

Tradicionalmente, el empleo del tecnecio o el azul de metileno han permitido realizar esta técnica con garantías, pero actualmente, esta alternativa se ha utilizado con unas garantías de seguridad sola o en combinación con las tradicionales.

Caso clínico: Paciente de 65 años valorada en Comité de Mama por tumoración diagnosticada en el Programa de Cribado en unión de cuadrantes superiores de mama derecha de 3 × 2 × 2 cm. Tras la valoración complementaria radiológica con RMN y ECO de planificación se decide IQ programada para realizar tumorectomía con biopsia selectiva de ganglio centinela asociada. En nuestro hospital no disponemos de equipo de Medicina Nuclear por lo que la paciente como método complementario se somete el día previo a un viaje de 90 km de ida y vuelta para la inyección del radioisótopo. Adicionalmente, en quirófano, se realiza inyección de 2 cc de verde de indocianina periareolar en la unión de cuadrante superiores. Se realiza tumorectomía sin incidencias y BSGC con detección del mismo con verde de indocianina y corroboración con el radioisótopo.



Discusión: La utilización del verde de indocianina como marcador en la BSGC en el cáncer de mama puede corresponder una alternativa eficaz a los radioisótopos tradicionales. Además, numerosos estudios avalan esta técnica. En aquellos centros sin Servicio de Medicina Nuclear este método aumenta la calidad asistencial de las pacientes al no ser necesario el traslado para la técnica

clásica. Dado su reciente introducción y utilización en otras patologías, la curva de aprendizaje es menor y puede implementarse con unos estándares de calidad en poco tiempo en muchos servicios.