



P-629 - DIVERTÍCULO DE MECKEL TORSIONADO COMO CAUSA DE OBSTRUCCIÓN INTESTINAL

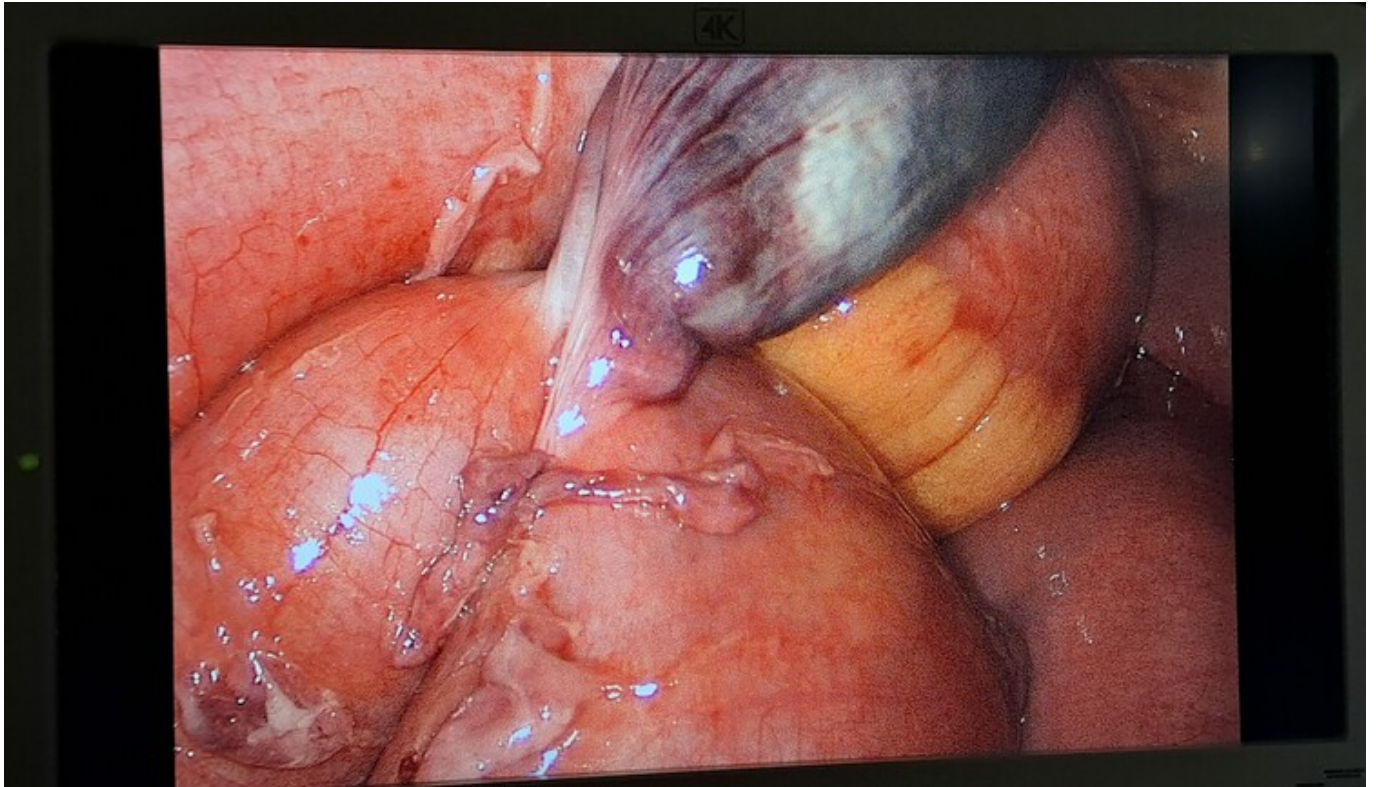
García Tricio, Enrique; García Cacho, María Belén; Martínez-Galilea, María; Andrés Ramírez, Jaime; Sesma Benito, Ana; Peña Sainz de Aja, Juan Ignacio; García Portero, Félix; García Tejero, Aitana

Hospital San Pedro de la Rioja, Logroño.

Resumen

Introducción: El divertículo de Meckel es un divertículo real, es la más común de las anomalías congénitas gastrointestinales y su prevalencia es alrededor del 2%. La mayor parte son asintomáticos, el diagnóstico suele ser incidental. Las pruebas de imagen tienen una sensibilidad muy baja, diagnosticando solo el 6% de los casos antes de una cirugía. En niños su presentación clínica más frecuente es la hemorragia, mientras que en adultos es la oclusión, seguida de la diverticulitis y de la hemorragia.

Caso clínico: Presentamos el caso de un hombre de 49 años que acudió a Urgencias por dolor abdominal de 12 horas de evolución, con localización periumbilical e irradiado a fosa iliaca derecha. Se acompañaba de disminución del tránsito intestinal, analítica sanguínea sin alteraciones destacables y radiografía de abdomen con dilatación de asas de intestino delgado, por lo que se solicitó una TAC abdominal en la que se visualizó una obstrucción con cambio de calibre en intestino delgado. Se propuso cirugía urgente de manera laparoscópica visualizándose un divertículo de Meckel torsionado, isquémico y que provocaba una obstrucción intestinal al tener la punta adherida al intestino delgado y formar una brida. Se liberó la punta del divertículo y se realizó diverticulectomía con endograpadora. El posoperatorio cursó sin incidencias y el paciente fue dado de alta a la semana de la cirugía, habiendo recuperado el tránsito intestinal y con buena tolerancia oral.



Discusión: Según lo descrito en la literatura, la complicación más frecuente del divertículo de Meckel en los adultos es la obstrucción intestinal. La obstrucción intestinal puede ser causada por los siguientes mecanismos: diverticulitis ocasionada por un cuerpo extraño o enterolito, rotación intestinal con la consiguiente obstrucción, persistencia de una banda fibrosa onfalomesentérica que provoca un vólvulo, invaginación intestinal o encarceramiento en una hernia. Lo que la literatura remarca es que cuando tenemos un divertículo sintomático el tratamiento debe ser quirúrgico. Sin embargo, no hay consenso cuando se encuentra de manera incidental. Algunos estudios han identificado factores predisponentes para identificar un divertículo de Meckel que pueda ser sintomático. Estos factores son edad menor de 50 años, género masculino, longitud del divertículo mayor de 2 cm y contener tejido ectópico o anomalías peridiverticulares. Cuantos más factores presente mayor probabilidad de que sea sintomático. El divertículo de Meckel no es una entidad tan infrecuente como se cabría pensar y se podría presentar de diferentes maneras de abdomen agudo, por lo que estaría indicada la cirugía de urgencia para realizar una diverticulectomía o una resección en cuña o segmentaria ante la presencia de sintomatología.