



P-642 - EVENTRACIÓN ABDOMINAL OCULTA SECUNDARIA A TRAUMATISMO TAURINO. LA TEMIBLE CORNADA ENVAINADA

Plazas Font, Pedro Javier; Martínez Hernández, Andreu; Gómez Torres, Irene; Menor Durán, Pedro Daniel; López Loscos, Elena; Queralt Escriú, Marta; Gamón Giner, Rosa Laura; Laguna Sastre, José Manuel

Hospital General, Castellón de la Plana.

Resumen

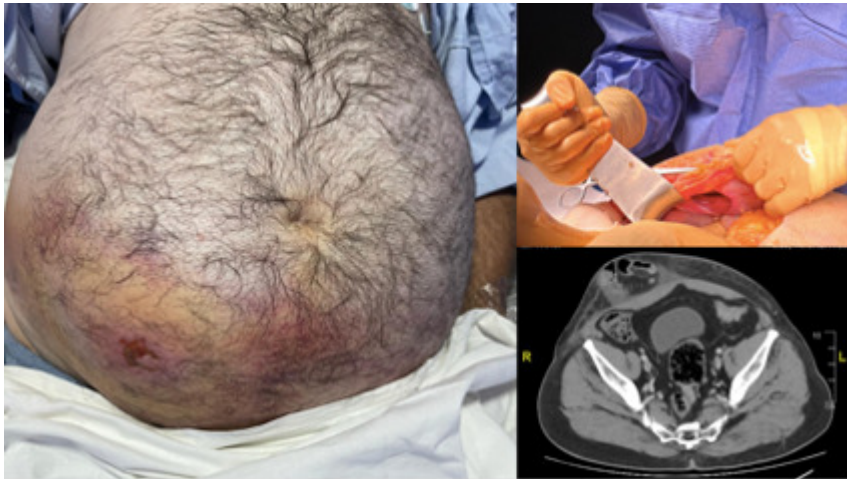
Introducción: España, especialmente la Comunidad Valenciana, son consideradas las regiones con mayor incidencia de heridas secundarias a traumatismos taurinos a nivel mundial. Las lesiones secundarias a este tipo de traumatismos se localizan mayoritariamente a nivel musculocutáneo, siendo las extremidades inferiores y el periné, las áreas más frecuentemente afectas. Sin embargo, existe una entidad menos frecuente pero potencialmente grave: la eventración abdominal oculta o cornada envainada abdominal; un subtipo de traumatismo taurino penetrante, donde a pesar de mantenerse íntegra la piel, se produce una lesión de las estructuras y tejidos más profundos, pudiendo asociar eventraciones o lesiones vasculares y viscerales de mayor gravedad.

Objetivos: Presentar nuestra experiencia en el abordaje y manejo de las eventraciones traumáticas ocultas secundarias a lesiones taurinas.

Métodos: Estudio observacional retrospectivo de pacientes ingresados en los servicios de Cirugía General de la provincia de Castellón en los últimos 45 años (1978-2023).

Resultados: Se registraron 958 pacientes ingresados por traumatismo taurino en la provincia de Castellón. Seis pacientes (< 1%) presentaron lesiones traumáticas ocultas de pared abdominal. Todos ellos eran varones, con una edad media de 33 años (rango entre 20-54 años). La totalidad de los pacientes fueron valorados siguiendo las directrices de las guías Advanced Trauma Life Support. Aunque todos los pacientes presentaron estabilidad hemodinámica a su llegada a urgencias, solo en el 66% de estos se realizó un estudio tomográfico al ingreso. Todos los pacientes fueron intervenidos de forma urgente mediante laparotomía media. En más de la mitad de los casos (66%) se evidenciaron lesiones viscerales intrabdominales (lesión duodenal grado V, lesión hepática grado III, lesión esplénica grado II, lesión renal grado IV, lesión vascular mesentérica). Respecto a la pared abdominal, en la mayoría de ellos (66%), debido a el grado de contaminación, las lesiones asociadas y/o las características de la lesión, se realizó la cirugía primaria seguida de lavado exhaustivo, Friedrich, cierre primario de la pared abdominal y drenaje. Solo en el 33% de los casos, se realizó eventroplastia mediante colocación de malla retromuscular (reparación según técnica de Rives). En el posoperatorio, el tratamiento antibiótico empírico administrado con mayor frecuencia fue amoxicilina + ácido clavulánico, seguido de metronidazol. La mitad de los pacientes ingresaron en la UCI, con una estancia media de 1,66 días. La mediana de estancia hospitalaria global fue de fue 10

días [rango entre 4-25 días]. Se objetivaron complicaciones en la mitad de los casos, siendo la más frecuente la eventración. La mortalidad registrada fue del 0%.



Conclusiones: La incidencia registrada de eventraciones traumáticas secundarias a cornadas envainadas es extremadamente baja, aunque se considera una entidad infradiagnosticada debido a sus características lesionales y su evolución silente en la mayoría de los casos. No obstante, debido al daño fascial secundario y su potencial asociación con lesiones viscerales intraabdominales, es de alta importancia conocer y sospechar este tipo de lesiones para su diagnóstico. El tratamiento quirúrgico debe ser urgente y la reparación de la pared abdominal vendrá determinada por el tamaño del defecto, características de los tejidos, estabilidad hemodinámica y nivel de contaminación.