



## P-643 - EVISCERACIÓN TRAUMÁTICA CONTENIDA DE PARED ABDOMINAL POR CORNADA ENVAINADA. PRESENTACIÓN DE UN CASO

Gorini, Ludovica; Díaz Candelas, Daniel Alejandro; Ramiro Pérez, Carmen; Arellano González, Rodrigo; Sun, Wenzhong; García Friginal, Jaime; Gemio del Rey, Ignacio Antonio; de La Plaza Llamas, Roberto

Hospital Universitario de Guadalajara, Guadalajara.

### Resumen

**Introducción:** Las cornadas envainadas son lesiones por asta de toro infrecuentes, que se producen de manera similar a una cornada convencional, pero manteniéndose la integridad de la piel. Las lesiones que producen son las de un traumatismo penetrante, incluyéndose entre ellas las hernias traumáticas. Estas últimas (definidas como rotura de la pared abdominal con piel íntegra) son igualmente inusuales y su manejo no está consensuado. Su reparación puede considerarse tanto de forma urgente como diferida, no existiendo recomendaciones sobre el tipo de reparación y siendo igualmente válidos el cierre primario y la hernioplastia. Tanto la cornada envainada como la hernia traumática no tienen indicación categórica de laparotomía exploradora, pudiéndose realizar un tratamiento dirigido tras descartar otras lesiones quirúrgicas.

**Caso clínico:** Paciente varón de 73 años, acude por sufrir policontusión con traumatismos torácico y abdominal tras cogida por un toro. A la exploración, en flanco derecho, presenta masa de nueva aparición, irreductible y dolorosa, en relación con hernia traumática, sin pérdida de la integridad cutánea salvo escoriaciones. (Figura 1). Se realiza *body* TAC urgente, objetivándose una hernia de pared abdominal en flanco derecho, con evisceración contenida de asas intestinales. Asocia múltiples laceraciones hepáticas grado IV y fracturas costales de arcos inferiores y posteriores derechos. El paciente se mantiene hemodinámicamente estable, y ante la ausencia de datos de alarma relativos a las laceraciones hepáticas, se decide cirugía urgente de reparación de la hernia descrita. Se realiza un abordaje directo sobre la tumoración, realizando una incisión transversa en flanco derecho. Se evidencia una laceración musculofascial completa de la pared abdominal anterior derecha y peritoneo, con evisceración de un segmento de colon transverso y epiplón, sin signos de complicación. Tras la reducción de las vísceras se realiza cierre primario por planos (suturas continuas muscular de transverso y aponeurótica de ambos oblicuos). El paciente posteriormente ingresa en la UCI para manejo conservador de las lesiones hepáticas, con buena evolución, sin presentar complicaciones ni recidivas herniarias en el posoperatorio.

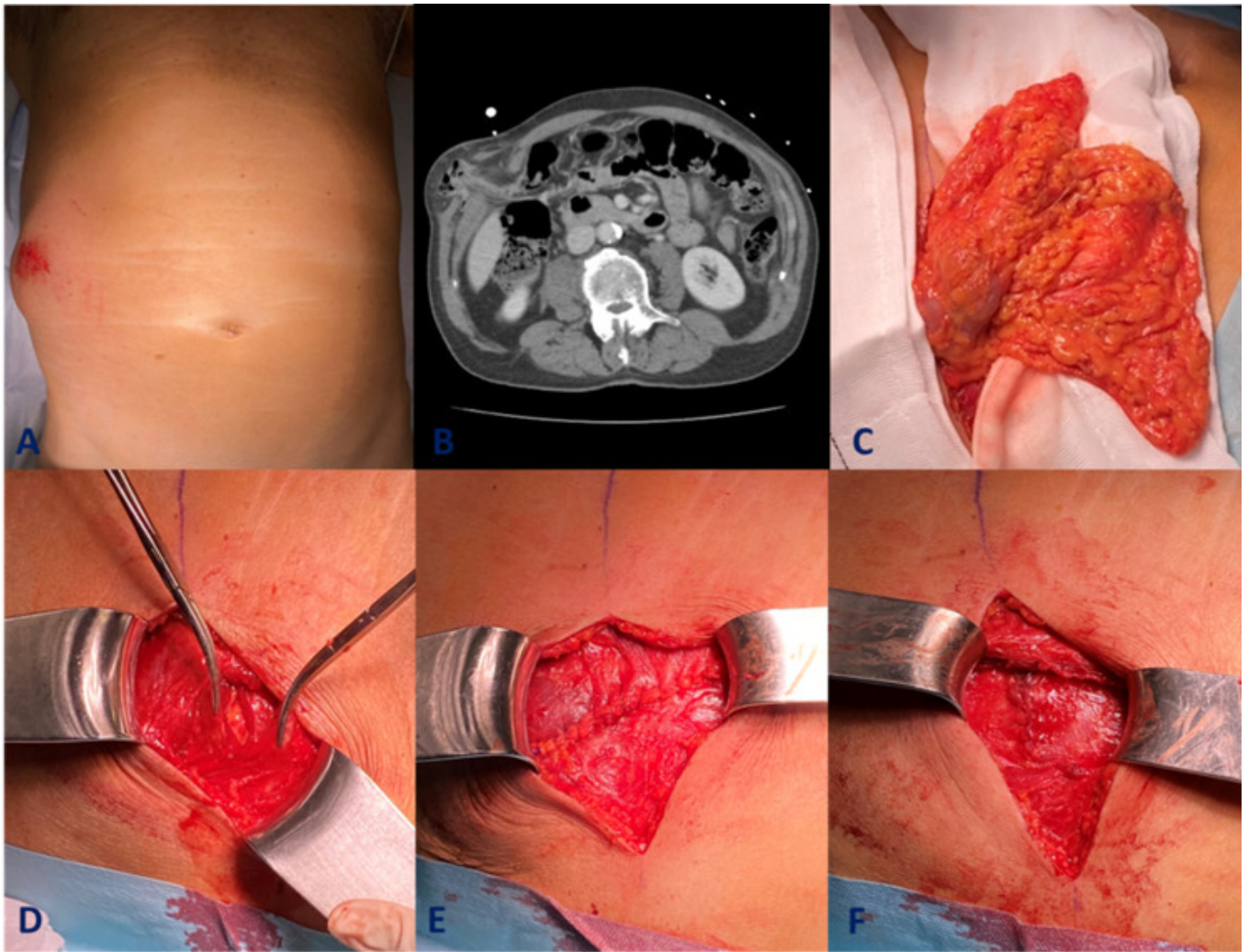


Figura 1. A: tumoración con piel íntegra. B: Evisceración contenida en TC. C: Epiplon y colon transverso tras incisión cutánea. D: orificio herniario E, F: fases de reparación.

**Discusión:** En nuestro paciente, se reúnen dos entidades raras en las que habitualmente la toma de decisiones es dictada por la sintomatología y gravedad de las lesiones. Se decidió un manejo urgente debido a las características de la hernia (mecanismo lesional, evisceración de contenido intrabdominal e irreductibilidad). Optamos por un cierre primario una vez identificado el defecto, aunque hubiese sido igualmente válido el uso de una malla según lo descrito en la literatura. Esta decisión fue dictada principalmente por el tamaño y las características de la lesión, habiéndose producido sobre una pared abdominal previamente sana. En cuanto a la indicación de cirugía urgente, se trata de una evisceración contenida y no reductible de la pared abdominal anterior, con riesgo elevado de complicación de los órganos implicados, por lo que en nuestro caso queda clara la indicación de una reparación sin demoras. No realizar inicialmente una laparotomía exploradora puede valorarse en lesiones circunscritas y es una decisión que debe estar avalada por estudios radiológicos y ausencia de datos de alarma, ajustándose posteriormente a los hallazgos intraoperatorios.