



## P-648 - GAS VENOSO PORTAL HEPÁTICO Y NEUMATOSIS INTESTINAL EN PACIENTE CON OBSTRUCCIÓN INTESTINAL MECÁNICA. CASO CLÍNICO Y REVISIÓN DE LA LITERATURA

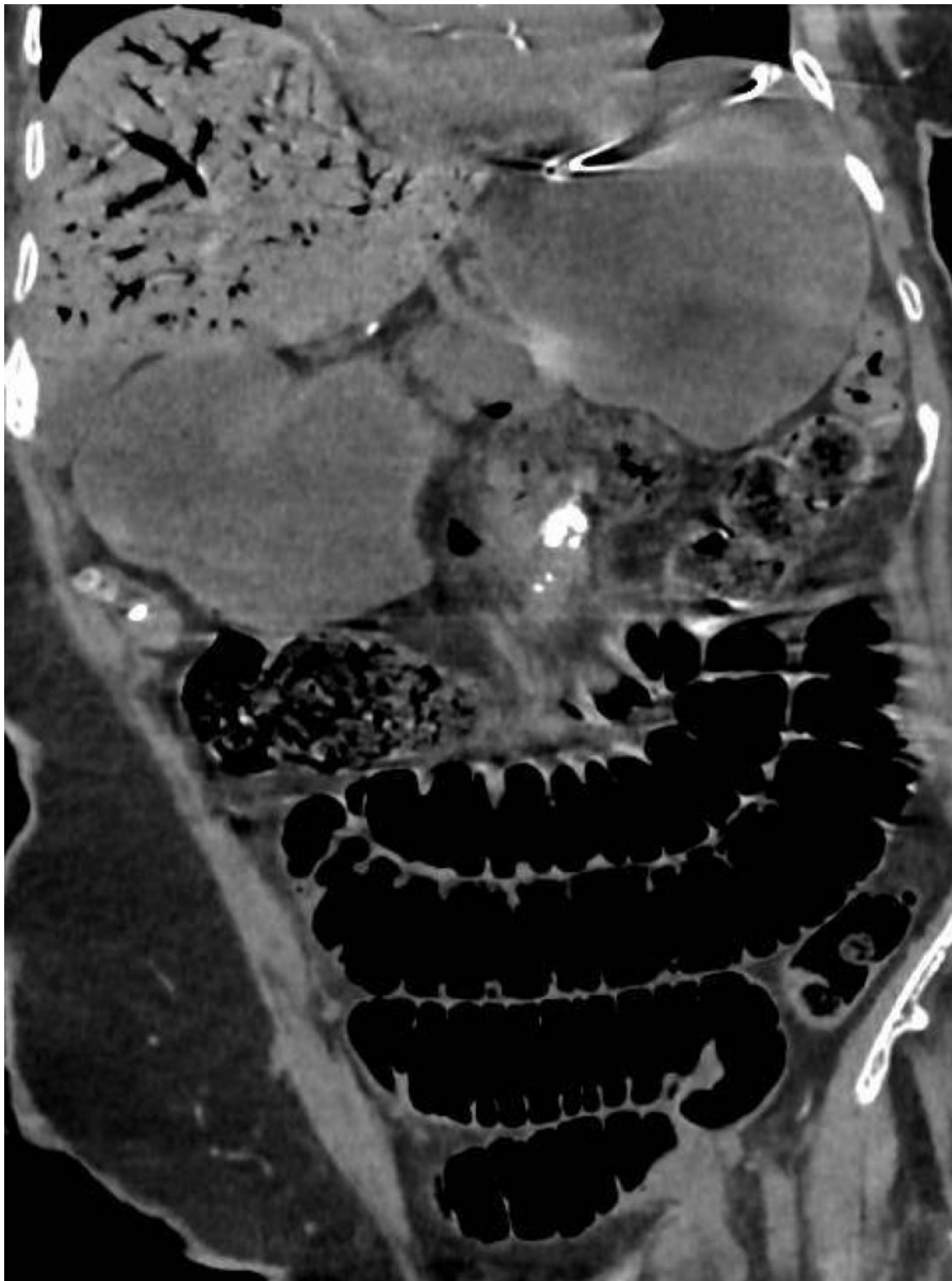
González Rojo, Pablo; Plata Pérez, Guillermo; Mansilla Díaz, Sebastián; Daza González, Juan José

Hospital Clínico Universitario Virgen de la Victoria, Málaga.

### Resumen

**Introducción:** Clásicamente, el hallazgo de gas venoso portal hepático (GVPH) en pruebas de imagen ha sido considerado un signo de mal pronóstico, frecuentemente asociado con necrosis intestinal y una alta mortalidad. Con el incremento del número de estudios de imagen, los casos de GVPH asociados a condiciones de menor gravedad son más frecuentes. La clínica acompañante es variada, y su patogénesis aún no totalmente comprendida.

**Caso clínico:** Mujer de 88 años con deterioro cognitivo, dependiente, sin otras comorbilidades. Remitida desde residencia por vómitos desde hace tres días. A su llegada buen estado general, leve hipotensión y taquicardia que mejoran al iniciar hidratación. Análisis sanguíneo con moderada elevación de PCR, sin otros hallazgos de interés. Rx abdominal con signos de obstrucción intestinal. TC: hernia inguinal incarcerada que condiciona obstrucción, segmento de yeyuno con neumatosis intestinal. Gas en vena mesentérica superior y sus ramas, en vena porta y en gran cantidad a nivel portal intrahepático (predominio ramas izquierdas). NO neumoperitoneo. Exploración abdominal prácticamente anodina, con leve distensión, sin dolor ni defensa. Hernia inguinocrural complicada. Se propone intervención. Dados los hallazgos en TC se opta por laparotomía exploradora, objetivándose hernia crural con asa de yeyuno incarcerada sin signos de necrosis. Obstrucción intestinal retrógrada. No líquido libre y paquete intestinal sin signos de isquemia. Así, se procede a la reducción y tratamiento de la hernia, sin otro gesto. La paciente evolucionó favorablemente en posoperatorio, siendo alta el quinto día. Siete meses después permanece sin incidencias en relación al episodio.



**Discusión:** El GVPH es un hallazgo radiológico raro, sobre el que existe escasa literatura. El primer reporte de mortalidad (1978) fue de un 75%. En 2020 fue publicado un estudio australiano en el que analizan 164 casos recogidos a lo largo de 10 años, con una mortalidad total del 47,5%. En dicha

publicación es de interés la variedad de etiologías que se describen: isquemia, obstrucción intestinal, abscesos intraabdominales, patología ulcerosa gastrointestinal, enfermedad inflamatoria intestinal, iatrogenia, etc. Para entender el significado clínico del GVPH acudimos a su patogenia, sobre la existen principalmente dos hipótesis: gas bacteriano producido en el sistema venoso, en casos de infección; y gas endoluminal absorbido por disrupción de la mucosa del tubo digestivo, en casos de aumento de presión intraluminal (obstrucción, colonoscopia), EII, isquemia, etc. En relación con esta segunda causa, la neumatosis intestinal ha de entenderse como un paso intermedio en la formación de GVPH, aunque solo aparecen juntos en la TC en aproximadamente el 50% de los casos. Por tanto, también en los casos “benignos” podemos hallar neumatosis intestinal, que no siempre implica isquemia o necrosis. En nuestro caso llaman la atención el buen estado general de la paciente y la normalidad de la exploración, así como la ausencia de signos analíticos de sepsis. La indicación de cirugía la sentó la presencia de una hernia inguinal incarcerada. Como conclusión, ante el hallazgo de GVPH -con o sin neumatosis intestinal- en pruebas de imagen el tratamiento debe ser orientado según la etiología subyacente, la cual será la determinante del pronóstico.