



## P-649 - HEMORRAGIA A NIVEL DE LA CORONA MORTIS EN PACIENTE POLITRAUMATIZADO SIN FRACTURA ASOCIADA DE PELVIS

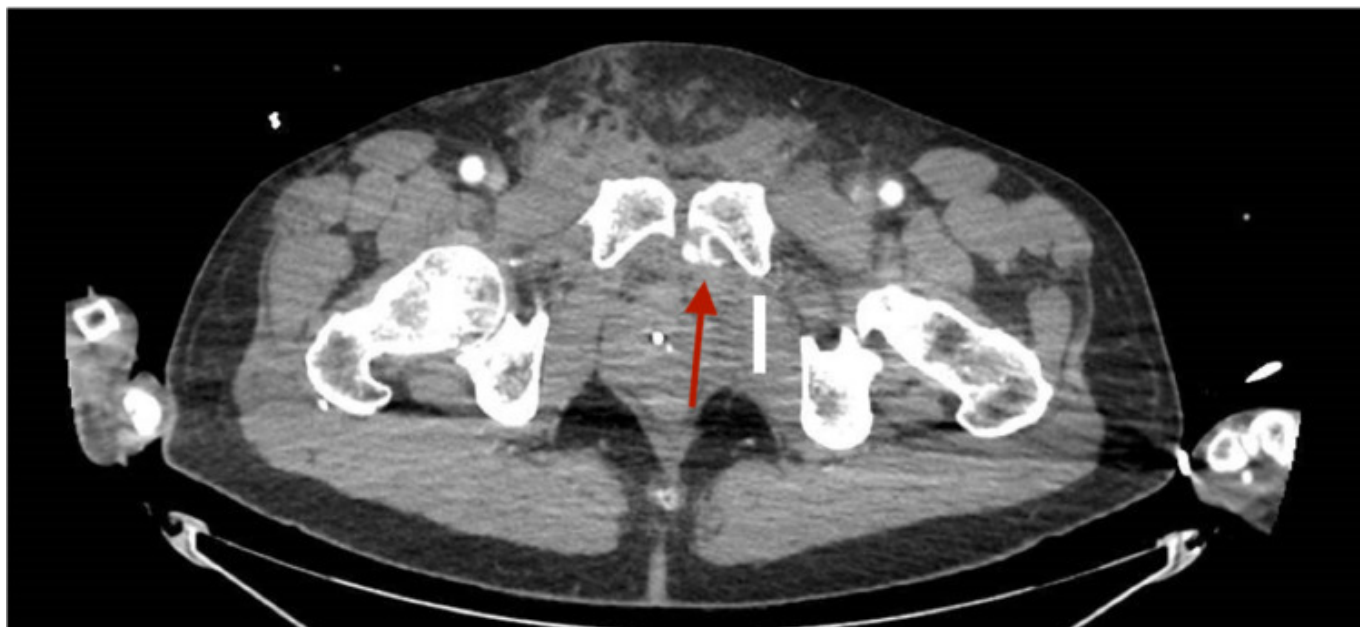
Candil Valero, Luis; Felices Montes, Manuel; Ruiz Pardo, José; Gómez Carmona, Zahira; Pareja López, Ángel; García Redondo, Manuel; González Garrido, Laura; Reina Duarte, Ángel

Hospital Torrecárdenas, Almería.

### Resumen

**Introducción:** La corona mortis es una conexión vascular (arterial, venosa o ambas) muy variable ubicada detrás de la rama púbica superior en el espacio retropúbico de Retzius. Conecta la arteria-vena obturatriz (dependiente del sistema arterial-venoso ilíaco interno) y el sistema arterial-venoso ilíaco externo (normalmente la arteria-vena epigástrica inferior). Su prevalencia es de aproximadamente el 49,3-63%, siendo más frecuente la venosa respecto a la arterial. A su vez, la hemorragia a nivel de la corona mortis se asocia normalmente a fractura de pelvis, sin embargo, la hemorragia de dicha anastomosis vascular por politraumatismo sin fractura de pelvis es extremadamente rara. Debido a su infrecuencia, se presenta el caso clínico de un paciente con hemorragia a nivel de la corona mortis sin fractura de pelvis asociada.

**Caso clínico:** Varón de 59 años, sin antecedentes personales de interés, que es remitido a Urgencias de otro centro por politraumatismo tras accidente de motocicleta. Se realiza TC abdominal con contraste iv, observando un gran hematoma en hemiabdomen inferior, sin sangrado activo y sin fractura de pelvis. Ante la inestabilidad hemodinámica, se interviene observando un gran hematoma en espacio preperitoneal que disecaba el espacio de Retzius y ambos espacios de Bogros. Se drenó el hematoma, objetivando un sangrado difuso a nivel del espacio de Retzius sin identificar claramente el punto de sangrado, por lo que se realiza un *packing* y se deriva a nuestro centro. En nuestro centro, se repite la TC con contraste intravenoso objetivando un sangrado activo en espacio de Retzius a nivel de la corona mortis izquierda (fig.), motivo por el que se decide intervención quirúrgica urgente al no disponer de Radiología Intervencionista e inestabilidad hemodinámica del paciente (TAS/TAD 80/30 mmHg y FC 137 lpm). Se realiza nueva laparotomía media, ampliando la previa hasta el pubis. Se retira el *packing* previo, se aspiran aproximadamente 1.000 ml de sangre fresca y coágulos, visualizando un punto de sangrado venoso en la cara posterior de la rama pubiana izquierda, compatible con sangrado de la corona mortis. Ante la imposibilidad de realizar hemostasia con puntos y bisturí eléctrico, se decide realizar compresión, aplicar matriz hemostática Floseal y realizar nuevo *packing*. El paciente permaneció estable en el posoperatorio inmediato, realizando un *second-look* a las 48 horas, en el que se visualiza el control de hemorragia previa, sin sangrado activo. Tras siete días de estancia hospitalaria el paciente recibió el alta hospitalaria.



**Discusión:** La hemorragia de la corona mortis en ausencia de fractura de pelvis, aunque sea infrecuente, debe sospecharse para poder realizarse un tratamiento precoz y adecuado. En el conocimiento de los autores, se trata del primer caso de hemorragia traumática de la corona mortis sin fractura de pelvis asociada.