



P-675 - NEOPLASIA DE INTESTINO DELGADO, CAUSA INFRECUENTE DE CUADRO OBSTRUCTIVO

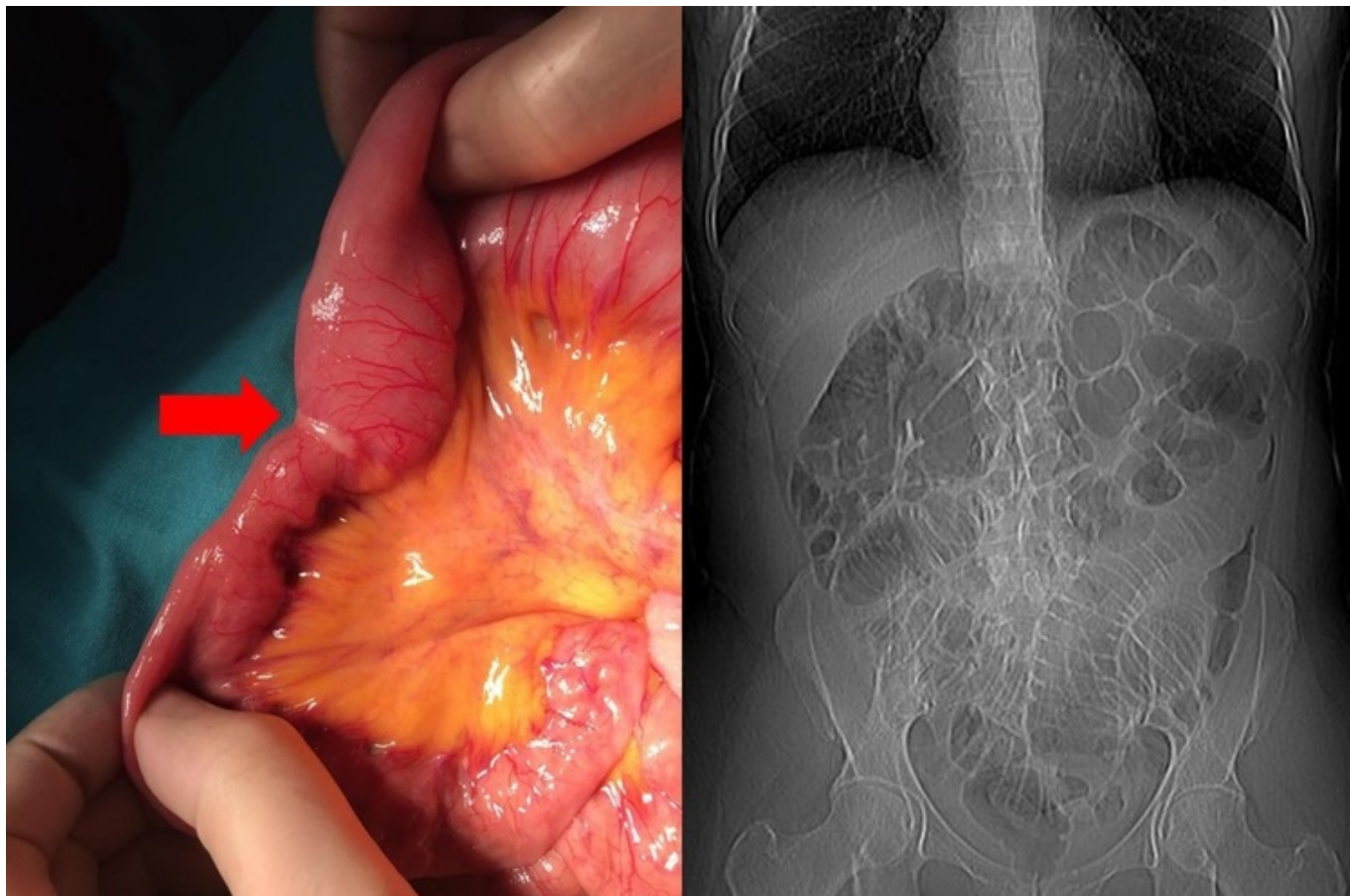
Cámara Alcalá, Sonia¹; Sánchez Mozo, Ana¹; Cascales Sánchez, Pedro¹; Lisón Jiménez, Patricia¹; Gil Córcoles, Yolanda¹; Serrano García, Alfonso¹; Sánchez Martínez, José Miguel¹; Aguado Rodríguez, Beatriz²

¹Hospital General Universitario de Albacete, Albacete; ²Hospital de Hellín, Hellín.

Resumen

Introducción: La oclusión de intestino delgado es una de las causas más frecuentes de consulta en urgencias quirúrgicas, siendo su etiología más habitual el síndrome adherencial. Los tumores de intestino delgado son una causa rara de obstrucción, más aún si los comparamos con los tumores de colon como causa de un cuadro obstructivo.

Caso clínico: Mujer de 53 años, sin antecedentes de interés, que presenta cuadro suboclusivo de una semana de evolución, con distensión abdominal progresiva e imposibilidad para la ingesta. En la exploración abdominal se objetiva distensión con dolor localizado en meso e hipogastrio, sin hernias asociadas. Como alteraciones analíticas presenta anemia microcítica y leucocitosis con neutrofilia. En el TC se aprecia dilatación de cámara gástrica, duodeno y asas de yeyuno en relación con cuadro obstructivo identificando en región de mesogastrio una imagen de giro de estructuras vasculares que podrían corresponder con hernia interna. Con la sospecha de cuadro obstructivo secundario a hernia interna la paciente es intervenida realizando una laparotomía exploradora con los hallazgos intraoperatorios de dilatación de intestino delgado hasta 80 cm distal a Treitz, donde se aprecia un engrosamiento intraluminal que ocasiona el cambio de calibre, todo ello asociado con adenopatía en epiplón, implante en cara anterior del útero y lesión en segmento II hepático con aspecto de hemangioma. Dados los hallazgos se realiza lavado peritoneal y resección del segmento estenótico, de unos 30 cm, junto con adenopatía e implante uterino, se realiza anastomosis latero-lateral manual. El curso posoperatorio evoluciona favorablemente y la paciente es dada de alta en el sexto día tras la intervención quirúrgica. Los resultados que se obtienen son negatividad para células malignas en el lavado peritoneal y adenocarcinoma de intestino delgado en el segmento reseñado, sin adenopatías patológicas ni signos de malignidad en el implante uterino. Así, con el diagnóstico de adenocarcinoma de yeyuno pT4N0M0 (estadio IIB), se decide tratamiento con quimioterapia adyuvante que la paciente se encuentra recibiendo actualmente.



Discusión: Las neoplasias de intestino delgado son muy poco frecuentes, suponiendo menos del 5% del total de tumores gastrointestinales. Su baja frecuencia globalmente también se puede extrapolar a la baja frecuencia como causa etiológica de un cuadro obstructivo, siendo etiologías más frecuentes el síndrome adherencial o hernias internas. Hernia interna fue la primera sospecha clínica en este caso dados los hallazgos radiológicos, el tratamiento en ambos casos es quirúrgico, aunque el pronóstico difiere en gran medida. El pronóstico del adenocarcinoma de intestino delgado, en comparación con el adenocarcinoma de colon es significativamente más desfavorable, lo que se podría explicar por el diagnóstico más tardío en el caso de neoplasia de intestino delgado. Sin embargo, el pronóstico sigue siendo peor ajustando los datos por estadio. El tratamiento consiste en la resección en bloque con los ganglios mesentéricos asociados. Frecuentemente se asocia al tratamiento regímenes de quimioterapia basados en 5-fluorouracilo.