



P-683 - PÁNCREAS ABERRANTE EN DIVERTÍCULO DE MECKEL

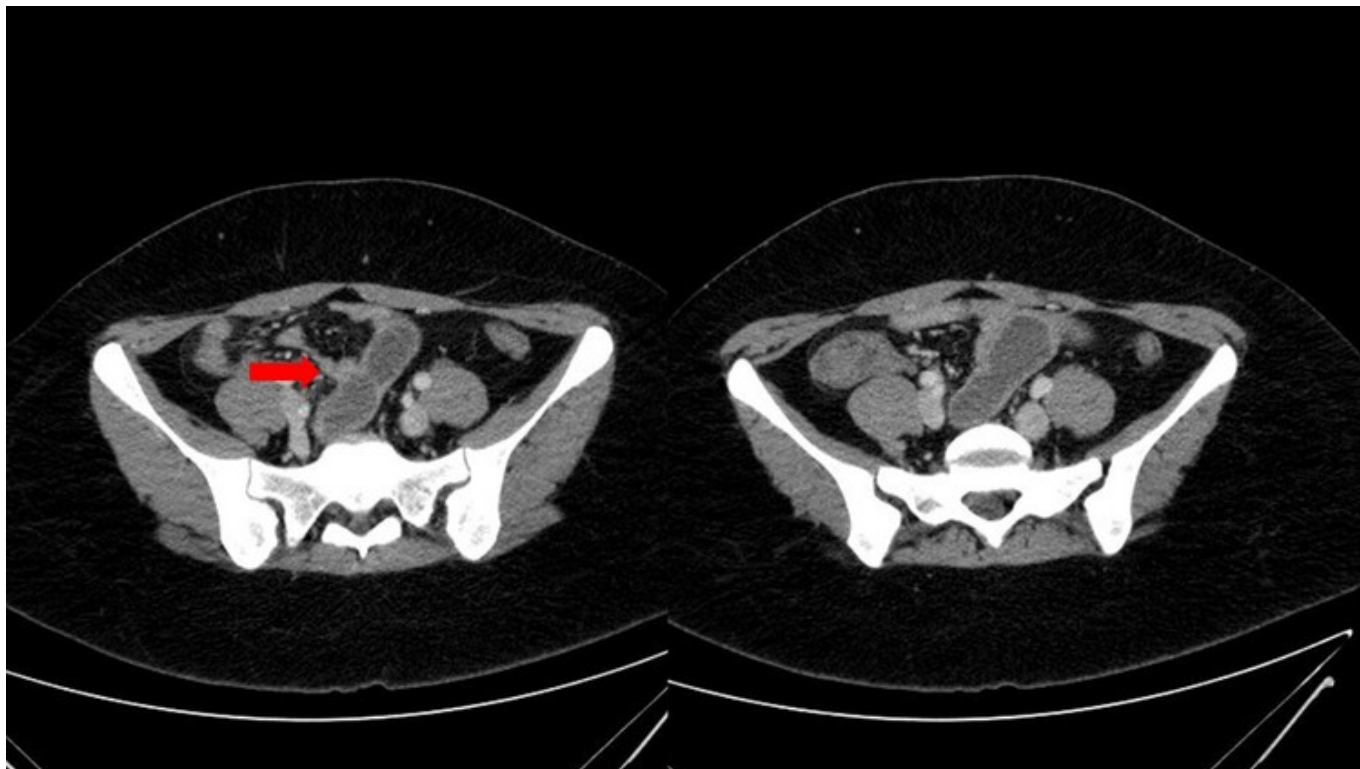
Cámara Alcalá, Sonia; Camacho Dorado, Cristina; Lisón Jiménez, Patricia; Gil Córcoles, Yolanda; Serrano García, Alfonso; Sánchez Martínez, José Miguel; Aguado Rodríguez, Beatriz; Cifuentes Tébar, Jesús

Hospital General Universitario de Albacete, Albacete.

Resumen

Introducción: El páncreas aberrante o heterotópico es un defecto congénito raro, con una incidencia del 0,25%. Se produce por la migración celular durante el desarrollo embrionario que tiene como resultado la presencia de islotes pancreáticos en el tracto gastrointestinal con pérdida de continuidad anatómica y vascular con el páncreas ortotópico. Por otro lado, el divertículo de Meckel es la anomalía congénita más frecuente del tubo digestivo, consecuencia de la persistencia del conducto onfalomesentérico. Su incidencia en la población general es del 2%, presentándose la mayoría de forma asintomática. Se presenta a continuación un caso clínico de obstrucción intestinal secundaria a obliteración de la luz intestinal debido a la presencia de tejido heterotópico pancreático en divertículo íleal.

Caso clínico: Mujer de 21 años, sin antecedentes de interés, que consulta en Urgencias por presentar dolor abdominal asociado a náuseas, vómitos y diarrea, siendo incapaz de tolerar alimentación oral. En la exploración física presenta un abdomen distendido, doloroso a la palpación en epigastrio, con defensa. Presenta analítica normal y en el TAC se objetivan signos de obstrucción de intestino delgado con un segmento dilatado de aspecto pseudodiverticular en íleon que parece corresponder con un divertículo de Meckel, estableciendo como diagnóstico diferencial que pueda tratarse de endometriosis intestinal. Con diagnóstico de sospecha de obstrucción intestinal por posible divertículo de Meckel complicado se decide intervención quirúrgica urgente realizando laparoscopia exploradora con hallazgos intraoperatorios de divertículo de Meckel y segmento de unos 10 cm de íleon inflamatorio y con contenido intraluminal que impresiona de bezoar. Se realiza resección intestinal y anastomosis íleo-íleal manual extracorpórea. Tras la intervención quirúrgica cursa con infección de herida quirúrgica que se trata con curas locales y antibioterapia. Tras lo cual la paciente se encuentra asintomática, tolera ingesta y presenta tránsito gastrointestinal conservado por lo que es dada de alta. Posteriormente se obtiene como resultado del estudio anatomopatológico de la pieza quirúrgica el hallazgo de tejido heterotópico pancreático y gástrico que involucra la mucosa, submucosa y tejido adiposo peri-intestinal del segmento resecado.



Discusión: El páncreas aberrante es un defecto congénito raro, siendo su localización más frecuente en el tracto digestivo superior (estómago, duodeno e íleon). Por lo general cursa asintomático, siendo frecuente su hallazgo casual en pruebas de imagen o intervenciones por otro motivo, y cuando producen clínica los síntomas son dolor abdominal o los derivados de una complicación como la obstrucción intestinal. El diagnóstico diferencial puede establecerse con GIST, leiomioma, linfoma o bazo accesorio. No existe consenso en el tratamiento adecuado ya que es muy infrecuente la degeneración maligna, pero sí se recomienda realizar una resección con márgenes cuando tengamos la sospecha.