



## P-684 - PERFORACIÓN ESOFÁGICA CERVICAL POR ESPINA DE PESCADO. IMPORTANCIA DE UN DIAGNÓSTICO Y TRATAMIENTO PRECOZ

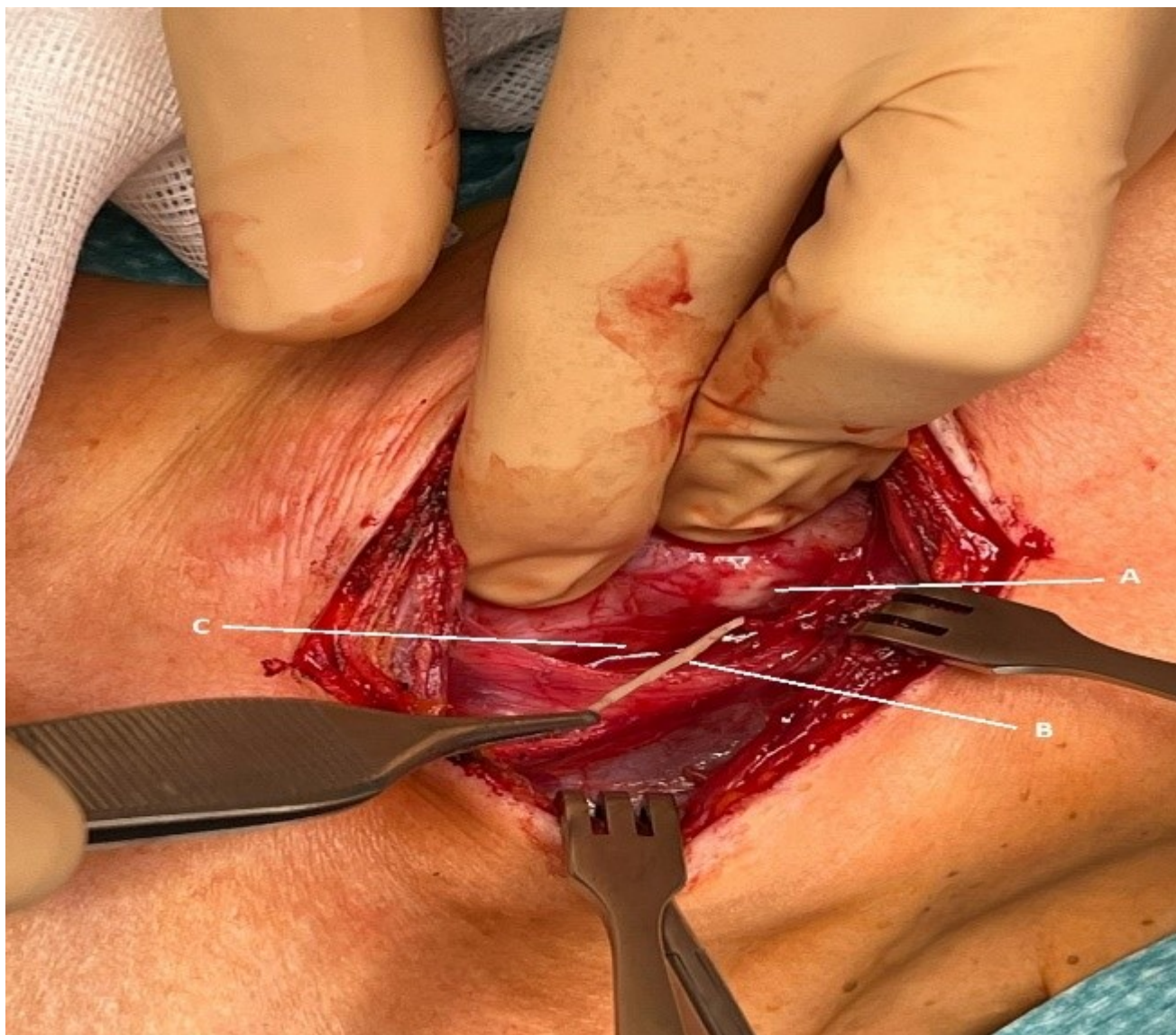
López Fernández, Fuad Samir; Losa Boñar, Nuria; Diaz Serrano, Esteban; López Canelada, María; Reinoso Lozano, Francisco; Olmedo Reinoso, María del Mar; Fondevila Campo, Constantino

Hospital Universitario La Paz, Madrid.

### Resumen

**Introducción:** Las perforaciones esofágicas presentan múltiples etiologías, sin embargo, su prevalencia es relativamente infrecuente 3,1 casos por 1.000.000 habitantes por año; Se debe realizar un diagnóstico precoz debido a su alto riesgo de complicaciones y mortalidad. Es fundamental identificar la localización y la etiología antes de decidir el tratamiento.

**Caso clínico:** Mujer de 51 años que acude a urgencias por dolor, odinofagia y fiebre. Es dada de alta a domicilio. Acude nuevamente a urgencias 3 días después por persistencia de síntomas. Durante la anamnesis refiere ingesta accidental de espina de pescado. Presentó dolor a la palpación a nivel cervical izquierdo, sin datos de infección en piel, ni enfisema subcutáneo. Ante la sospecha de perforación se realiza tomografía computarizada que objetiva en el tercio proximal del esófago cervical imagen lineal hiperdensa de 2 cm que atraviesa completamente la glándula tiroides asociado a pequeña colección. Se decide cirugía urgente por cervicotomía lateral izquierda. Se palpa y confirma que la espina atraviesa completamente la glándula tiroides y la superficie de la cápsula. Pudiéndose extraer sin necesidad de disección cervical extensa. Colocación de drenaje Jackson-Pratt. La paciente permanece ingresada durante cinco días con tratamiento antibiótico, reintroduciéndose dieta desde el primer día posoperatorio y se retira drenaje al quinto día sin incidencias.



**Discusión:** La perforación esofágica es una de las urgencias más graves y difíciles a las que puede enfrentarse un cirujano. Posee una mortalidad de hasta un 30% dependiendo de la localización. Los cuerpos extraños son la causa más frecuente de perforación cervical. El retraso del diagnóstico es perjudicial. El tratamiento de la mayoría de perforaciones esofágicas cervicales por cuerpos extraños es la extracción endoscópica. La cirugía se reserva para casos complicados como los abscesos cervicales y aquellos casos donde no se puede realizar tratamiento endoscópico. La decisión de cirugía en nuestro caso se debe a que la localización de la espina de pescado penetra completamente la glándula tiroides con imposibilidad de extracción endoscópica.