



P-685 - PERFORACIÓN ESOFÁGICA TRAS ECOCARDIOGRAFÍA TRANSESOFÁGICA

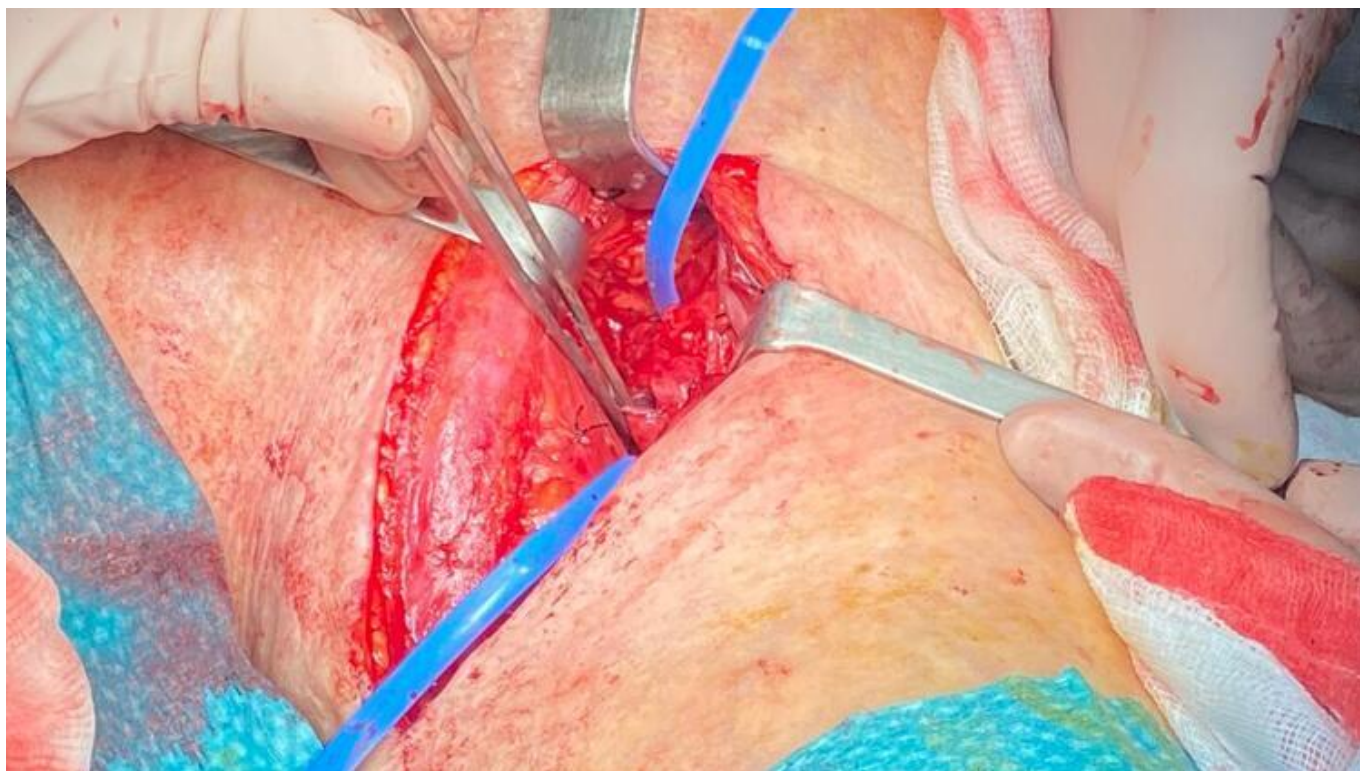
Qian Zhang, Sizhe Álvaro; Fernández Galeano, Pablo; Franco Berraondo, Delia; Montiel Casado, María Custodia; Romacho López, Laura; Santoyo Santoyo, Julio

Hospital Regional Universitario Carlos Haya, Málaga.

Resumen

Introducción: La perforación esofágica tras una ecocardiografía transesofágica es una complicación poco frecuente (0,03-0,09%) pero con una alta morbimortalidad. Es fundamental tener un alto índice de sospecha que permita una identificación y un tratamiento precoz.

Caso clínico: Paciente de 82 años con dislipemia y hernia de hiato que acude a urgencias por palpitaciones de varios días de evolución, diagnosticándose en ECG de *flutter* auricular con respuesta ventricular rápida. Se realiza una ecocardiografía transesofágica para descartar trombos en aurícula izquierda, siendo esta muy dificultosa. Se realiza posteriormente cardioversión eléctrica exitosa. Tras el procedimiento, la paciente únicamente muestra dolor faríngeo. Horas más tarde comienza con disnea sin desaturación. Rápidamente evoluciona hacia la aparición de un edema cervical con enfisema subcutáneo; realizándose un TC con contraste oral que informa de la presencia de una aparente perforación en cara posterolateral del esófago proximal, enfisema subcutáneo en pared torácica, cervical y facial, así como la presencia de una colección mediastínica. Ante estos hallazgos se decide llevar a la paciente a quirófano para la realización de una endoscopia digestiva alta intraoperatoria, que confirma la presencia de una perforación única esofágica. Se realiza una cervicotomía lateral izquierda identificando una perforación de 1 cm en teórica zona de esfínter esofágico superior con bordes de tejido sano y sin otras lesiones asociadas. Se decide sutura primaria de la lesión, lavado y drenaje de la colección mediastínica con colocación de un drenaje mediastínico. Tras una estancia inicial de 2 días en UCI sin requerimiento de drogas vasoactivas ni oxigenoterapia de alto flujo, la paciente pasa a planta. Inicia tolerancia oral al 6.º día posoperatorio (DPO). Ante elevación de reactantes de fase aguda se realiza un TC el 16.º DPO que informa de posible fístula esofágica, la cual se maneja de manera conservadora. La paciente fue dada de alta al 23.º DPO.



Discusión: En conclusión, la perforación esofágica es una complicación muy rara tras una ecocardiografía transesofágica. Es muy importante tener un alto índice de sospecha basado en la presencia de factores de riesgo (corticoterapia, osteoartrosis cervical severa...) y la dificultad en la realización de la técnica. El diagnóstico precoz permitiría evitar la morbimortalidad asociada a la presencia de mediastinitis y sepsis de una identificación tardía, permitiendo instaurar un tratamiento eficaz a tiempo. De acuerdo con la literatura, el cierre primario de la perforación es el tratamiento de elección, y el abordaje endoscópico es una opción segura y factible en centros de gran volumen.