

## P-690 - PIELOCISTITIS ENFISEMATOSA COMO CAUSA INFRECUENTE DE NEUMATOSIS INTESTINAL Y GAS PORTAL EN PACIENTE NO DIABÉTICA: A PROPÓSITO DE UN CASO

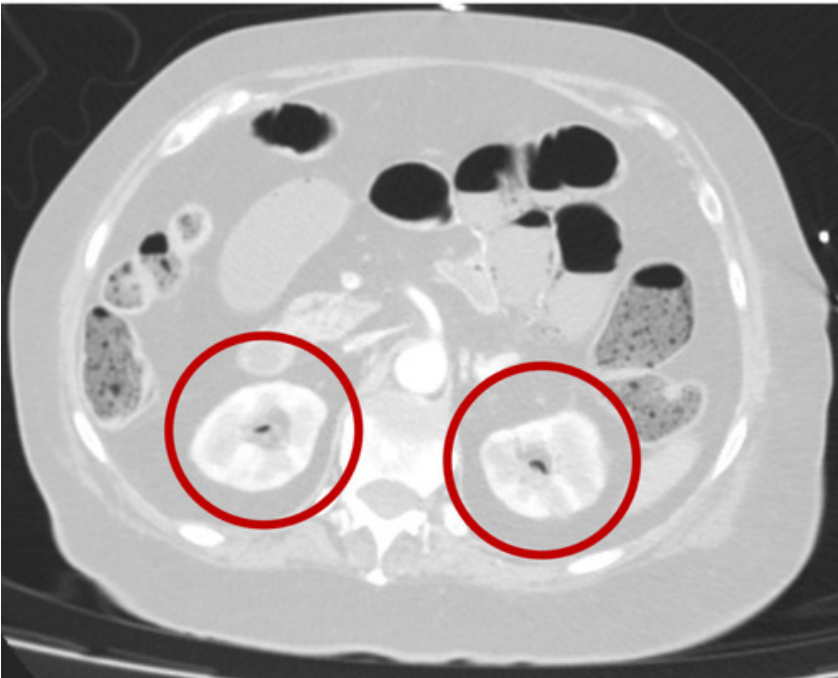
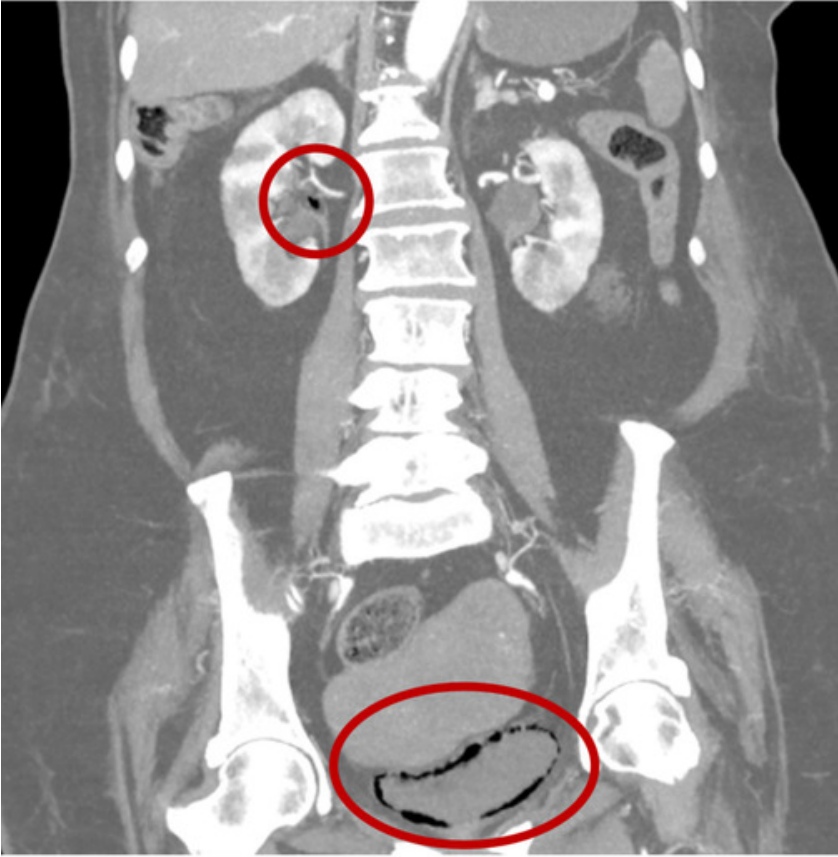
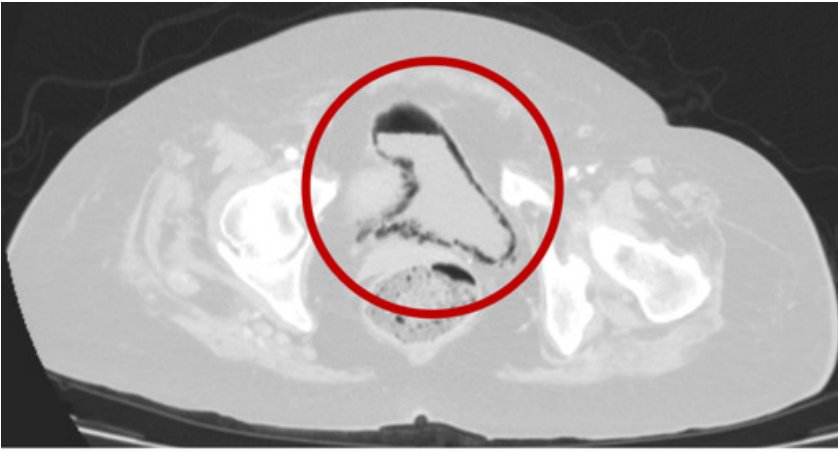
Castro Lara, Ricardo Jesús; Ramos Bonilla, Antonio; García Domínguez, Antonio; Álvarez Cuiñas, Ana; Cancelas Felgueras, María Dolores; Mañaricua Arnaiz, Asier; Martín Ramiro, Javier

Hospital Universitario Severo Ochoa, Leganés.

### Resumen

**Introducción:** La pielocistitis enfisematosa, es una presentación infrecuente, grave y necrotizante de las infecciones del tracto urinario que se caracteriza por la presencia de gas que puede extenderse desde las paredes de la vejiga hasta los uréteres, pelvis renales y riñones, siendo el principal factor de riesgo para su desarrollo la diabetes mellitus (DM) y la inmunosupresión. La mortalidad puede alcanzar hasta el 13% y clínicamente puede ser asintomática, o debutar con dolor abdominal intenso, sepsis y *shock*.

**Caso clínico:** Presentamos el caso de una mujer de 76 años, con antecedentes de hipertensión, fibrilación auricular anticoagulada, neumonitis intersticial, que ingresa por disnea y mal estado general. Es diagnosticada de neumonía por *Streptococcus pneumoniae* y *Aeromonas caviae*, además de ITU por *Klebsiella pneumoniae* la cual es tratada empíricamente en planta de hospitalización con Piperacilina/Tazobactam. Por mala evolución respiratoria ingresa en la unidad de cuidados intensivos a 10 días de su ingreso, y 24 horas después debuta con dolor abdominal de fuerte intensidad encontrándose en mal estado general, hemodinámicamente inestable, abdomen distendido, timpánico, doloroso a la palpación generalizada con signos de irritación peritoneal. La analítica sistémica mostraba leucocitosis con cayados, elevación de PCR, procalcitonina y acidosis, por lo que se inicia tratamiento con meropenem, vancomicina y anidulafungina. El TAC reportó gas en pared vesical, en ambos uréteres y pelvis renales, gas en el interior de la vena mesentérica superior asociando gas portal y distensión de asas de intestino delgado con neumatosis, siendo evaluada por Cirugía y Urología decidiéndose manejo conservador con antibióticos y sondaje vesical. Durante su estancia en UCI, desarrolló íleo paralítico secundario a *shock* distributivo, que se manejó con nutrición parenteral y colocación de sonda nasogástrica, con posterior mejoría de cuadro abdominal, disminución de RFA e insuficiencia respiratoria tratada con ventilación mecánica no invasiva, empeorando, sin ser tributaria de ventilación mecánica invasiva por patología pulmonar de base, decidiéndose adecuación del esfuerzo terapéutico, falleciendo la paciente posteriormente.



**Conclusiones:** Las infecciones enfisematosas del tracto urinario pueden ir desde la cistitis enfisematosa hasta la pielocistitis o pielonefritis enfisematosa. La pielocistitis enfisematosa se caracteriza por la presencia de gas en la luz y pared de la vejiga y pelvis renales, pudiendo ser un hallazgo incidental en pruebas de imagen (siendo la TAC la prueba de elección) hasta presentarse con dolor abdominal de fuerte intensidad asociando datos de *shock*. Los principales factores de riesgo son el sexo femenino, edad avanzada, DM mal controlada, enfermedad renal crónica, vejiga neurogénica, alteraciones anatómicas de las vías urinarias, alcoholismo, entre otros. Los microorganismos más comunes son *E. coli*, *K. pneumoniae*, *P. mirabilis*, *C. septicum*, *C. albicans*, *Pseudomonas*, etc. El tratamiento se basa en antibióticos, drenaje de la vía urinaria, manejo de los factores de riesgo y cirugía en casos de mala respuesta al tratamiento conservador (limpieza quirúrgica, cistectomía parcial o total, nefrectomía). Presentan una tasa de mortalidad que va desde el 4-12% hasta el 50% por lo que su pronta identificación y manejo adecuado se vuelve imperativo.