



P-694 - ROTURA ESPLÉNICA ESPONTÁNEA ASOCIADA A INFECCIÓN POR VIRUS EPSTEIN BARR

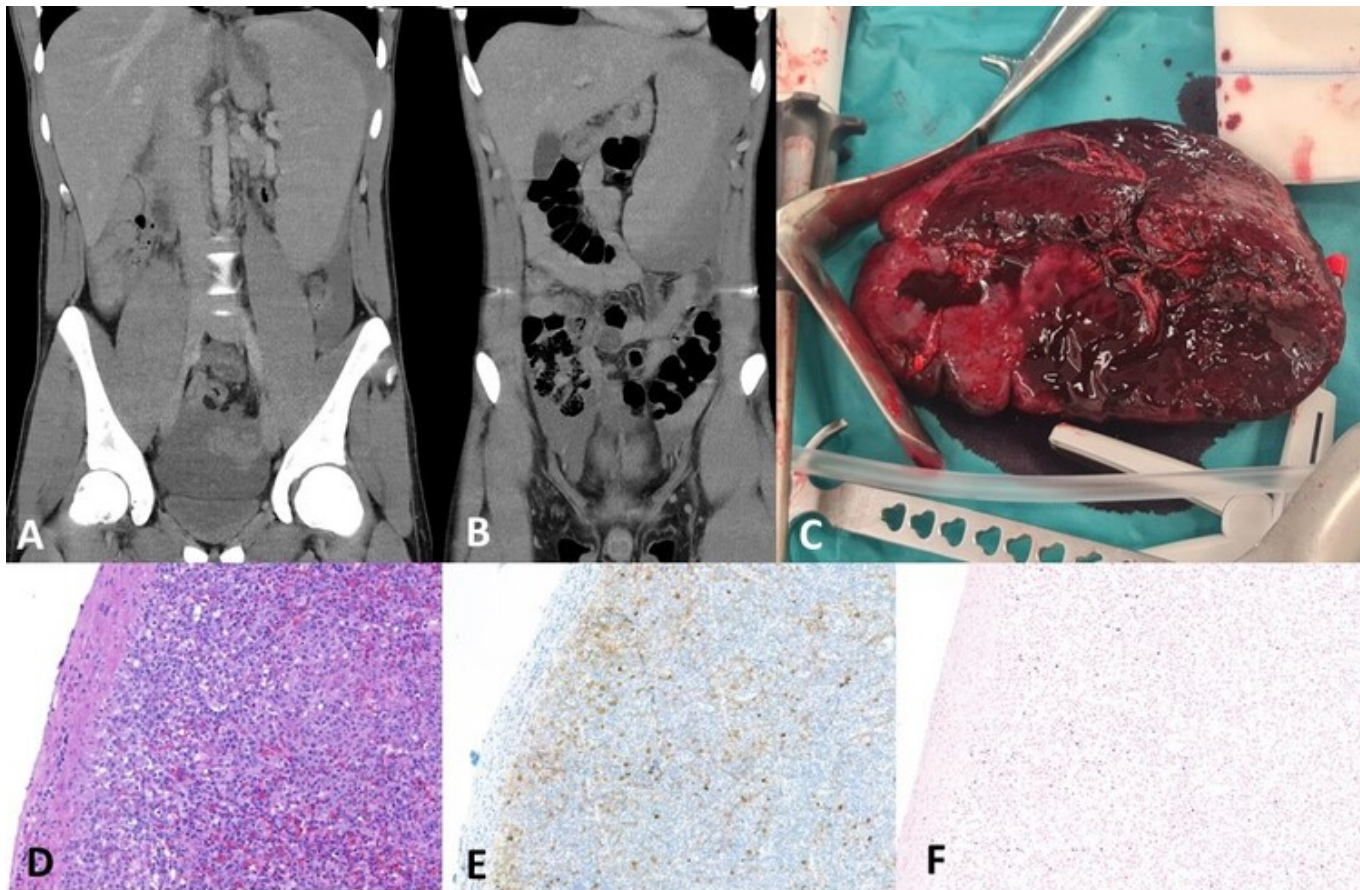
Domingo Bretón, María; Collado-Roura I Hernández, Francesc; Ramírez Sánchez, David; Bosch Princep, Ramón; Cuello Guzmán, Elena; Comí Codina, Sonia; Rodrigo Hernanz, Leyre

Hospital de Tortosa Verge de la Cinta, Tortosa.

Resumen

Introducción: La mononucleosis infecciosa (MI) es una enfermedad común que se manifiesta clásicamente con la tríada: adenopatías, fiebre y faringitis. En el 90% de los casos se debe al virus Epstein Barr (VEB). El VEB es un herpes virus que infecta a más del 90% de la población adulta, siendo la mayor parte de las infecciones asintomáticas. La rotura esplénica espontánea o asociada a microtraumatismo es una complicación rara (1/1.000-2.000 casos) pero potencialmente mortal de la MI. No existe correlación entre la gravedad de la enfermedad y el riesgo de rotura, si bien es más frecuente en individuos varones, menores de 30 años y durante la 3.^a semana de la infección. El signo de Kehr (dolor en hipocondrio izquierdo con irradiación al hombro izquierdo) en un paciente con MI exige descartar esta grave complicación abdominal.

Caso clínico: Varón de 18 años sin antecedentes de interés. Consulta en Urgencias por odinofagia, mal estar general y fiebre de 4 días de evolución; refiere actividad física intensa en torneo deportivo la semana previa y dolor en hemiabdomen izquierdo de 2 horas de evolución tras esfuerzo tusígeno. A la exploración fiebre de 38 °C, estabilidad hemodinámica, hepatoesplenomegalia y defensa peritoneal en hemiabdomen izquierdo. Analítica en urgencias: Hb 13,2 g/dL, Leuc: 7,00, L: 51,4, ALT: 277 U/L, GOT 159 U/L, Lactat: 1,59 mmol/L. Serología Epstein Barr positiva. Se realiza ECO y TC abdominal evidenciando hepatoesplenomegalia, hematoma subcapsular voluminoso con laceración en región superior y hemoperitoneo. Se decide laparotomía urgente hallando hemoperitoneo de 1,5 litros secundario a decapsulación completa de bazo patológico y hepatomegalia, hemoglobina intraoperatoria de 7 g/dl; se realiza esplenectomía total sin incidencias. Pieza quirúrgica de 870 g y medidas de 24 × 18 × 10 cm. El estudio histopatológico mostró una atenuación de la pulpa blanca y expansión de la pulpa roja con hiperplasia linfoide secundaria a infección VEB. El paciente evolucionó de forma favorable.



A) Esplenomegalia. B) Hematoma subcapsular. C) Pieza quirúrgica. D) Ocupación de la pulpa roja por proliferación linfoide. E) Linfoblastos con cromatina laxa y nucleolo central, positividad para CD30. F) Signos de infección por virus Epstein Barr (EBER +), hibridación in situ: núcleos positivos teñidos de azul.

Discusión: El tratamiento conservador y/o la arteriografía con embolización bajo supervisión de un equipo quirúrgico constituyen una buena alternativa terapéutica en la afectación esplénica asociada a MI si la situación clínica del paciente lo permite. Sin embargo, no es una opción disponible en algunos centros y además, la presencia de un parénquima patológico secundario a la proliferación linfoide y el intenso edema capsular hacen más probable el fracaso. La esplenectomía total urgente constituye el tratamiento de elección ante inestabilidad hemodinámica o sospecha de rotura del hematoma subcapsular esplénico a la cavidad abdominal, como ocurrió en nuestro caso posiblemente condicionado por la intensa actividad física del paciente al inicio de la infección. La rotura esplénica se ha descrito hasta 8 semanas posinfección, aunque no existe consenso se recomienda posponer el retorno a la actividad física habitual y actividad deportiva al menos hasta 4 semanas sin síntomas.