



V-010 - HERNIA DIAFRAGMÁTICA TRAS IMPACTO A ALTA VELOCIDAD. CUANDO EL DIAFRAGMA NO HACE DE AIRBAG

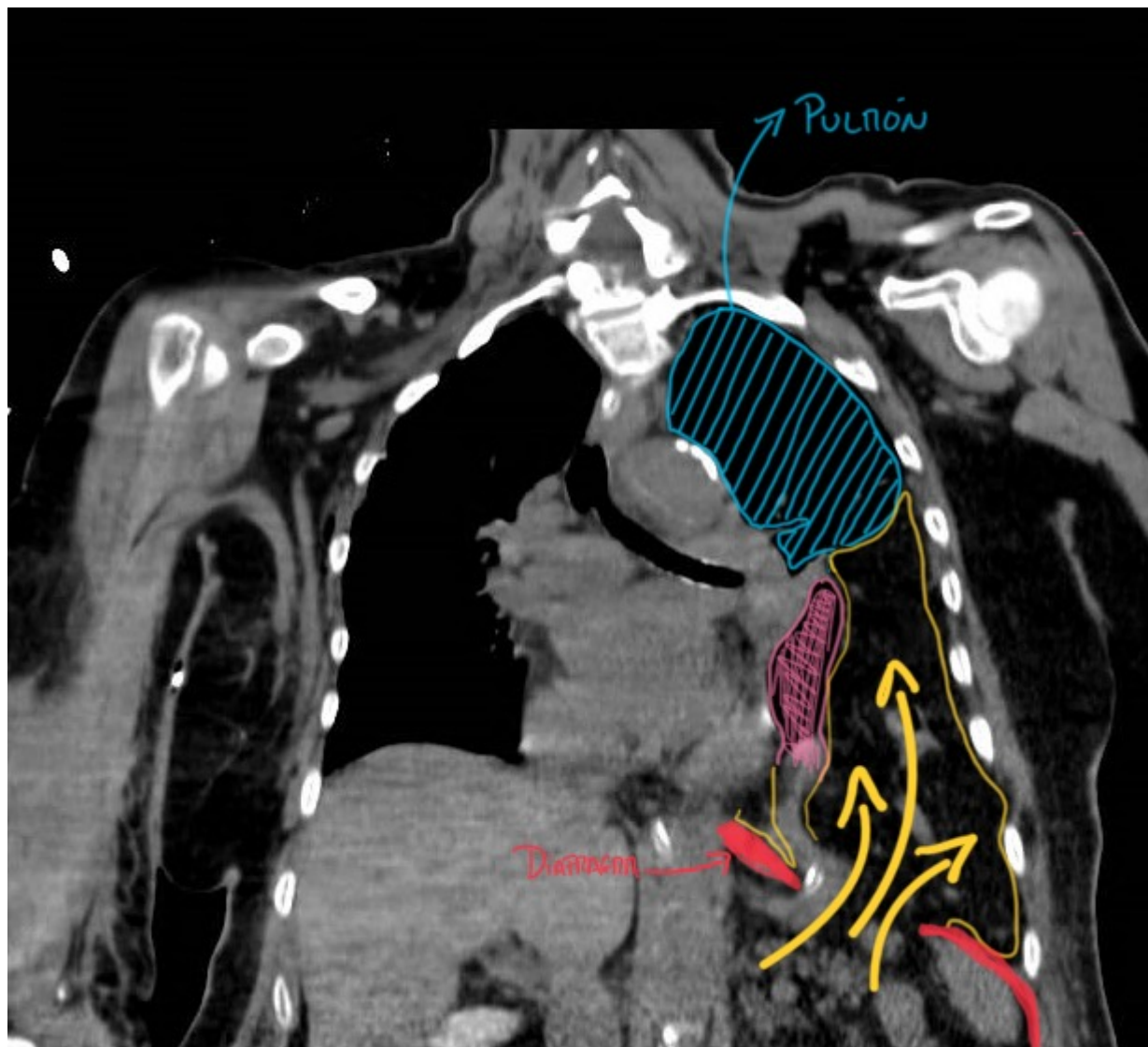
Zabala Salinas, Jaime; Díaz Pérez, David; Esteban Agustí, Enrique; Gallardo Herrera, Ana; Hernández Bartolomé, Miguel; Granizo Salazar, Mónica Gabriela; Morote González, Melani; Galindo Jara, Pablo

Hospital Universitario de Torrejón, Torrejón de Ardoz.

Resumen

Introducción: Las lesiones diafragmáticas tras traumatismo cerrado son infrecuentes. Ocurren cuando, en un contexto de debilidad de la musculatura diafragmática, tiene lugar el paso del contenido abdominal hacia la cavidad torácica por el aumento brusco de la presión intraabdominal. Estas lesiones pueden ser pasadas por alto en la evaluación inicial del politraumatizado e incluso, dado que sus síntomas pueden asociarse a otras lesiones en este contexto, pueden diagnosticarse tardíamente. Así, la hernia diafragmática puede presentar un desafío al diagnóstico e incluso una elevada morbilidad y mortalidad.

Caso clínico: Paciente de 70 años derivada por los servicios de emergencias, tras impacto a alta velocidad en automóvil, con dolor torácico y disnea. Se realiza un TC toraco-abdomino-pélvico, donde se objetivan múltiples fracturas costales bilaterales, así como una importante hernia diafragmática con paso del contenido abdominal (estómago, colon trasverso e intestino delgado) hacia el lado izquierdo de la cavidad torácica con colapso del pulmón ipsilateral. Tras ingresar en UCI para manejo inicial de resucitación, presentó una insuficiencia respiratoria y se realizó una laparoscopia exploradora urgente. En la intervención se constató el defecto diafragmático, se redujo el contenido herniado, frenorrafia con sutura continua de polipropileno, así como colocación de malla titanizada (Timesh®) de 12 × 12 cm fijada con cianocrilato. La paciente se recuperó y fue dada de alta después de 14 días de ingreso, mostrando una adecuada evolución posoperatoria.



Discusión: La hernia diafrágica en el contexto de un traumatismo cerrado es infrecuente y puede pasar desapercibida debido a su sintomatología similar a otras lesiones en pacientes politraumatizados. Aparece en alrededor del 1-7% de los casos de traumatismo abdominal cerrado y en 10-15% de los casos de lesiones abdominales penetrantes, siendo los accidentes de tráfico la causa principal. Mayormente, estas lesiones ocurren en el lado izquierdo (70-80%) o en el derecho (15-25%), y en ocasiones en ambos lados (5-15%). El diagnóstico precoz es vital y la cirugía se recomienda una vez identificada la hernia, incluso si es pequeña. La literatura sugiere diferentes abordajes quirúrgicos: laparotomía para diagnósticos tempranos y toracotomía en diagnósticos tardíos, ambos para manejar lesiones asociadas. Sin embargo, se prefirió el abordaje laparoscópico en este caso específico debido a la estabilidad hemodinámica y la falta de otras lesiones en las pruebas complementarias. Tras reducir la hernia, se pueden utilizar diversas mallas para reforzar el diafragma. La selección de la malla es importante, ya que no todas son adecuadas para el contacto con las vísceras abdominales. En este caso, se optó por una malla titanizada que permitió un buen refuerzo y manejo del contenido intestinal. La fijación fue con cianocrilato (en lugar de métodos de fijación como *tackers*) para evitar posibles lesiones en órganos cercanos, como el pericardio. Después de 9 meses de seguimiento, la paciente ha evolucionado sin complicaciones. En conclusión, el diagnóstico precoz y la reparación quirúrgica inmediata son esenciales para la hernia diafrágica traumática. Se necesitan más estudios y comunicación sobre estos casos para mejorar los enfoques de manejo y tratamiento en el futuro.