



## P-045 - GIST MÚLTIPLES DUODENO-ILEALES EN PACIENTE CON NEUROFIBROMATOSIS, ¿SE PODRÍA EVITAR LA RESECCIÓN INTESTINAL RECURRENTE?

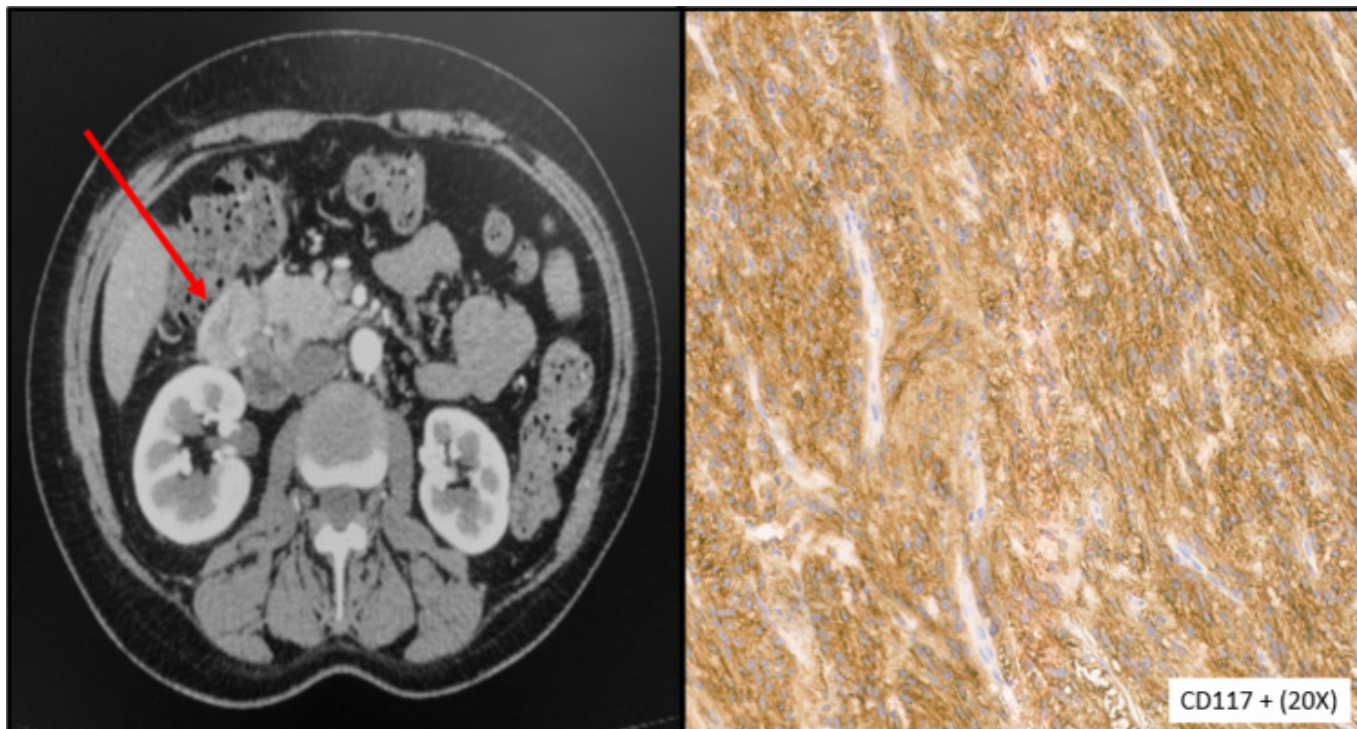
Cancelas Felgueras, M.<sup>a</sup> Dolores; Rojo Abecia, Mikel; Siso García, Isabel; Gómez Márquez, María; Álvarez Cuiñas, Ana; Castro Lara, Ricardo Jesús; Mañaricua Arnaiz, Asier; Martín Ramiro, Javier

Hospital Universitario Severo Ochoa, Leganés.

### Resumen

**Introducción:** Los tumores del estroma gastrointestinal (GIST) son los tumores mesenquimatosos más comunes del aparato digestivo (< 1% de los tumores gastrointestinales). Suelen ser esporádicos, y menos frecuentemente relacionados con la neurofibromatosis tipo 1 (NF1), quienes presentan riesgo elevado de GIST, mayoritariamente multicéntricos de intestino delgado (ID), con bajo grado de malignidad, sobreexpresión CD-117 y, en contraste con los GIST esporádicos, mutaciones negativas en genes KIT y PDGFRA (*wildtype*). Exponemos un caso de NF1 con múltiples GIST de ID resecaos, planteando la inmunoterapia como alternativa a futuras resecciones quirúrgicas que podrían generar un síndrome de intestino corto (SIC).

**Caso clínico:** Mujer de 52 años, con NF1 con expresión cutánea, que acudió a urgencias por fiebre y dolor abdominal en hemiabdomen superior desde hacía 4 días. La exploración física reveló fiebre (39 °C) y dolor en epigastrio e hipocondrio derecho con defensa local. Analíticamente destacó PCR elevada (380), leucocitosis (17.600) y neutrofilia. Ante sospecha de foco abdominal se realizó TC abdomino-pélvico, evidenciándose una lesión hepática hipodensa (6 × 6 × 7 mm), sugestiva de lesión ocupante de espacio (LOE) abscesificada, y 2 lesiones exofíticas de 29 y 26 mm dependientes de la 1<sup>a</sup> y 2<sup>a</sup>/3<sup>a</sup> porciones duodenales, respectivamente, con realce periférico en fase arterial y área hipodensa central, sugestivas de GIST. Se ingresó para antibioterapia intravenosa de la LOE abscesificada, descartándose su malignidad tras biopsia. Durante el ingreso, se realizó estudio duodenal mediante gastroscopia identificándose lesiones submucosas con biopsias compatibles con GIST duodenales. Finalmente, se decidió cirugía programada evidenciándose dos lesiones, 3,5 cm y 1,8 cm, en 2.<sup>a</sup> y 4.<sup>a</sup> porción duodenal respectivamente, y 5 nódulos en primer asa yeyunal, 4-6 mm, siendo estas últimas biopsiadas. Ambas lesiones duodenales fueron resecaos localmente, respetando la continuidad intestinal y verificando ausencia de estenosis residual. La anatomía patológica informó: GIST duodenales y yeyunales de tipo histológico fusocelular de bajo grado (< 5 mitosis/50 campos), bordes quirúrgicos libres, CD-117 positivos y Ki-67 3%, pT1-2N0. Presentó alta al 7.<sup>o</sup> día con buena evolución, sin embargo, existía una nueva lesión yeyunal (4 mm) en TC de control 2 meses después, descartándose la necesidad de tratamiento quirúrgico u oncológico al permanecer asintomática, pero en seguimiento ante posibles nuevos GIST que precisen tratamiento.



**Discusión:** El imatinib es un inhibidor de receptores tirosina kinasa que bloquea la proliferación tumoral, pudiendo emplearse ante GIST localmente avanzados, metastásicos, como neoadyuvancia, o adyuvancia si existe riesgo de recidiva. Dado que nuestro caso presentó bajo riesgo, se descartó necesidad de adyuvancia. Sin embargo, al 2.º mes posquirúrgico existía una nueva lesión, y se planteó la hipótesis de tratar los nuevos GIST que sigan desarrollando estos pacientes con inmunoterapia, evitando así resecciones intestinales recurrentes que podrían conllevar un SIC. Por otro lado, se desaconseja imatinib en NF1 por su respuesta limitada (*wildtype*), pero dada su señalización aumentada en la cascada de la kinasa activada por mitógenos (MAPK) podrían emplearse inhibidores de MEK (proteína kinasa de activación mitogénica). Así, el genotipado resulta crucial para una inmunoterapia individualizada, planteándose los inhibidores MEK ante nuevos GIST de pacientes con NF1, limitando el riesgo de SIC.