



## P-715 - LIPOMA GIGANTE COMO CAUSA INFRECUENTE DE SÍNDROME DEL OPÉRCULO TORÁCICO

*Pérez Domene, María Teresa; Díaz Vico, Tamara; Caraballo Angeli, Claudia Isabel; Sánchez Infante Carriches, Silvia; Castellón Pavón, Camilo José; García Muñoz Najar, Alejandro; Grao Llorente, Irene; Durán Poveda, Manuel*

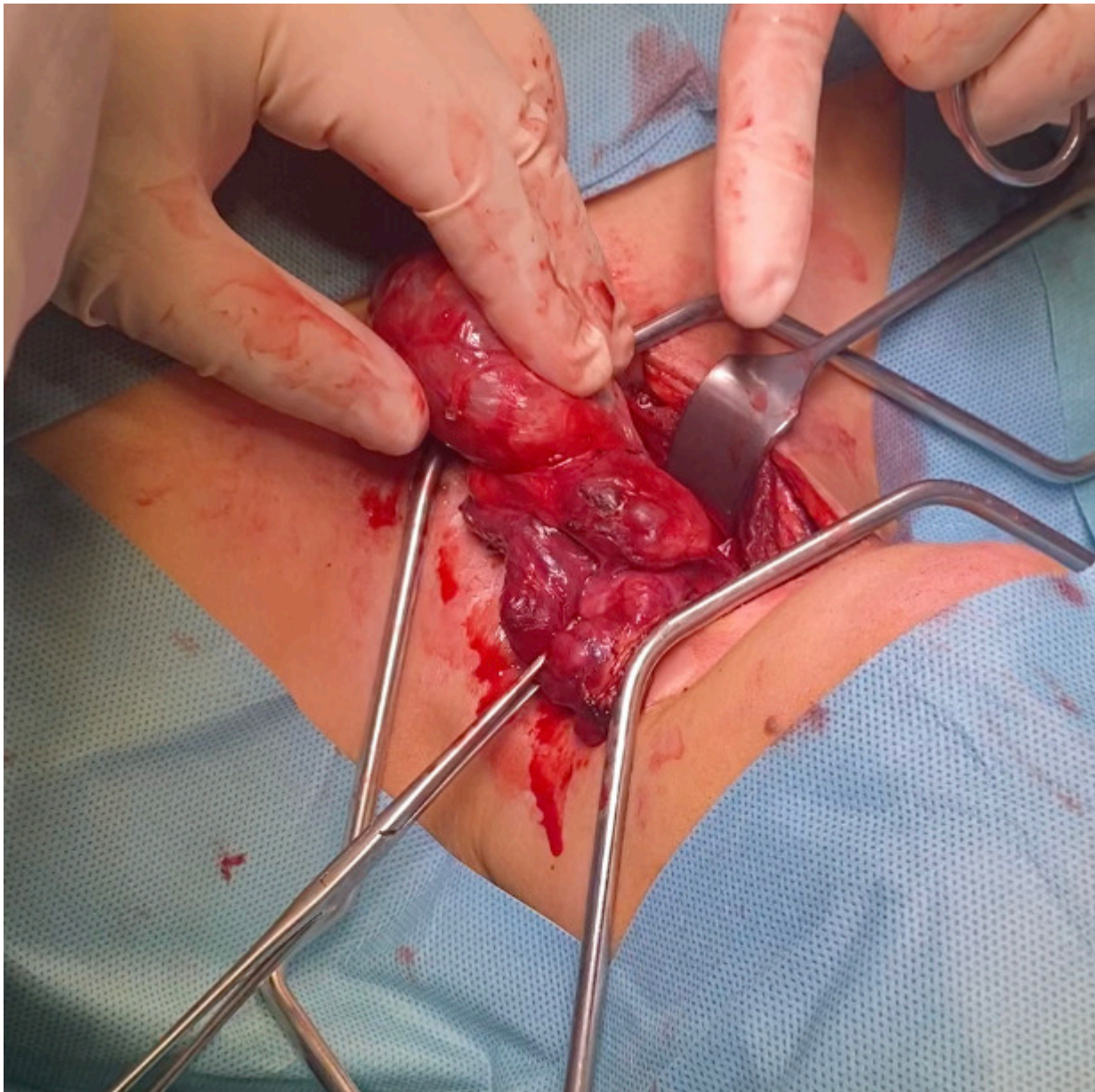
*Hospital Universitario Rey Juan Carlos, Móstoles.*

### Resumen

**Introducción:** El síndrome del opérculo torácico (SOT) es una compresión neurovascular en la extremidad superior a causa de la presión sobre los nervios y vasos en la salida torácica. Las anomalías anatómicas constituyen la etiología más frecuente, siendo casi anecdótica la presentación por otros orígenes, como compresión extrínseca por tumoraciones. Debido a la escasa literatura publicada, sintomatología inespecífica y ausencia de criterios diagnósticos, la sospecha clínica es imprescindible. Presentamos el infrecuente caso clínico de un paciente con diagnóstico de SOT secundario a la compresión extrínseca por un lipoma gigante.

**Caso clínico:** Varón de 70 años de edad, sin antecedentes de interés, que acude al Servicio de Urgencias por dolor y sensación de pesadez en el miembro superior derecho. A la exploración física presenta una masa supraclavicular y axilar de consistencia blanda adherida a planos profundos. Se realiza ecografía-doppler urgente, confirmando trombosis de vena axilar, humeral y subclavia derecha. Ingresa para tratamiento anticoagulante y estudio de la lesión, realizándose una tomografía computarizada (TC) que describe una tumoración compatible con lipoma en espacio supra- e infraclavicular de 132 mm que condiciona efecto masa con compresión de la confluencia entre la vena subclavia y yugular común con circulación venosa colateral derivativa con origen en la vena axilar, confirmándose el diagnóstico de SOT. Sin embargo, debido a la presentación agresiva, se decide realizar una biopsia diagnóstica, cuyo resultado histopatológico es de benignidad, compatible con lipoma. En colaboración con el Servicio de Cirugía General, Vascular y Traumatología, se realiza su exéresis, precisando osteotomía clavicular para el control vascular, debido a la íntima adherencia de la lesión a los vasos subclavios. Presenta posoperatorio sin incidencias, siendo dado de alta al tercer día de ingreso hospitalario, sin precisar tratamiento anticoagulante posterior. La anatomía patológica confirma el origen lipomatoso de la lesión. El SOT ocurre cuando el haz neurovascular está comprimido en la salida torácica, principalmente afectando el plexo braquial y, ocasionalmente, los vasos subclavios. Las causas principales son anomalías congénitas de clavícula, costilla cervical o músculos escalenos, siendo fortuita la compresión extrínseca debido a un lipoma. Se divide según el componente principal: venoso, neurogénico o arterial, aunque pueden coexistir en mayor o menor grado. Los síntomas son variables incluyendo dolor, parestesias, debilidad, edema y cianosis. El diagnóstico se realiza mediante la exploración física y pruebas de imagen como ecografía o TC. El lipoma crece en forma de expansión simple sin infiltración tisular, siendo esto característico del liposarcoma. A pesar de su naturaleza benigna, la presentación superpuesta puede precisar la

realización de una biopsia para descartar malignidad. La transformación sarcomatosa de lipomas ha sido reportada, pero es poco frecuente. El tratamiento es la exéresis quirúrgica y, por la proximidad al haz neurovascular, se debe involucrar un equipo multidisciplinar.



**Discusión:** El SOT es un síndrome infrecuente, siendo anecdótico a causa de un lipoma. El diagnóstico es un reto debido a la sintomatología imprecisa, ausencia de criterios diagnósticos y sospecha clínica. El tratamiento óptimo mediante exéresis quirúrgica requiere un enfoque multidisciplinario.