



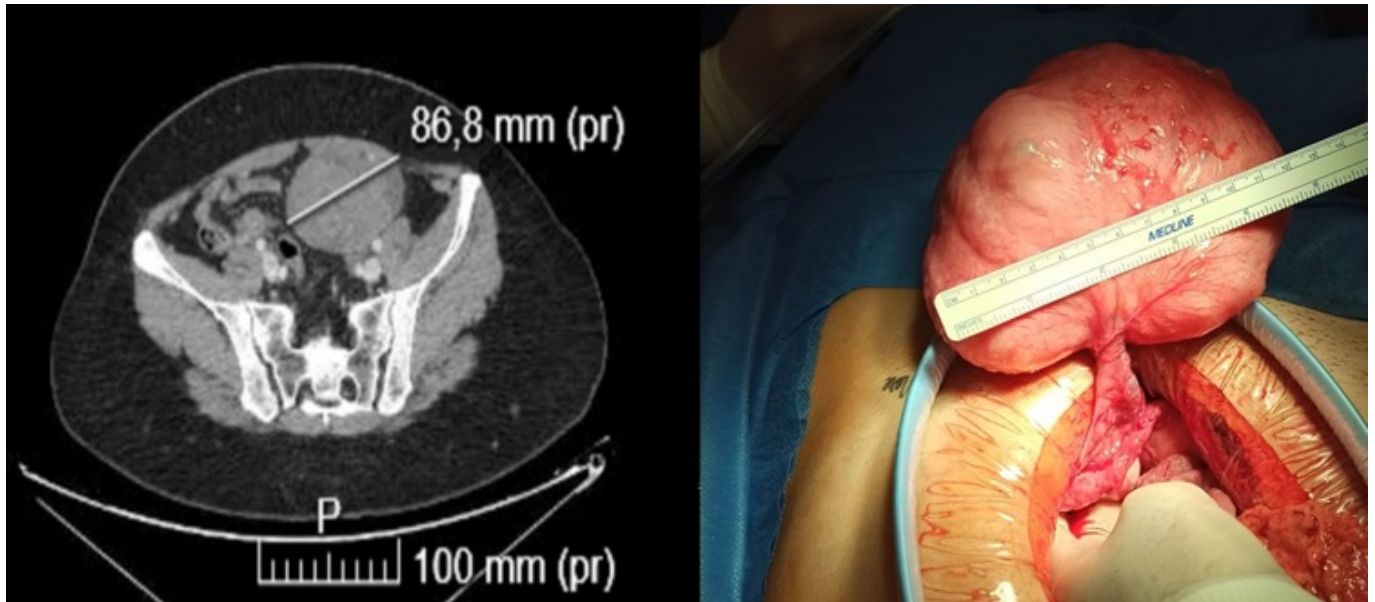
## P-728 - TUMORES DE PARED ABDOMINAL QUE SIMULAN MASAS INTRAABDOMINALES: A PROPÓSITO DE DOS CASOS

Hurtado Vázquez, Andrea María; del Valle Ruiz, Sergio; Jiménez Moreno, Isabel María; Rodríguez Lucas, José María; Moreno García, Celia; Sandoval Marín, Jesús; Sánchez Pérez, Ainhoa; Ruiz Marín, Miguel

Hospital General Universitario Reina Sofía, Murcia.

### Resumen

**Introducción:** Los tumores que afectan a la pared abdominal (TP) pueden tener su origen en diversos tejidos de la pared o ser secundarios a tumores primarios en otro origen. En ocasiones, cuando son grandes, pueden simular lesiones que dependen de estructuras intraabdominales. Entre la patología tumoral que afecta a la pared, podemos encontrar tanto tumores benignos como malignos. Dentro de la patología benigna encontramos masas sólidas, como lipomas, fibromas y tumores epiteliales. En relación a los tumores malignos primarios, los de mayor frecuencia son el tumor desmoide y los sarcomas. Los leiomiomas, una forma infrecuente de tumores primarios, son neoplasias benignas del músculo liso. Su localización extrauterina no es común y su origen en la pared abdominal puede deberse a transformación de las células del músculo liso de vasos sanguíneos, cambios metaplásicos de células no musculares, diseminación de tejido uterino por cirugía ginecológica previa. Para un correcto diagnóstico de los TP se debe realizar una correcta historia clínica, exploración de la pared abdominal, así como pruebas de imagen como la ecografía abdominal y una tomografía computarizada (TC) o una resonancia magnética (RM). **Casos clínicos:** Caso clínico 1. Mujer de 43 años con dolor hipogástrico y masa en fosa ilíaca izquierda-hipogastrio. En la exploración es una masa, móvil y dolorosa. El índice de masa corporal (IMC) preoperatorio es 27. En la TC se visualiza voluminosa masa de 8 × 5,6 × 7,8 cm, densidad de partes blandas (fig. 1 izquierda), de aspecto tumoral en contacto con ovario izquierdo, asas de intestino delgado y músculo recto anterior izquierdo. En el diagnóstico diferencial se incluye origen mesentérico (tumor desmoide, linfoma), tumor del estroma gastrointestinal (GIST) o tumor ovárico. Se realiza biopsia con aguja gruesa (BAG) de la lesión siendo compatible con leiomioma. Se decide laparoscopia exploradora objetivando masa extraperitoneal que abomba desde el plano posterior de la pared abdominal, entre el recto anterior izquierdo y peritoneo y se realiza enucleación laparoscópica de la misma. El resultado anatomopatológico es de leiomioma (R0). Caso clínico 2. Mujer de 28 años con dolor en hemiabdomen inferior y palpación en hipogastrio de masa de 15 cm de diámetro a dicho nivel. El IMC preoperatorio es 22. Se realiza TC y RM abdominal hallando tumoración pélvica de 17 × 5 × 15 cm sin datos de agresividad cuyas características impresionan de tumor desmoide, mesenquimal o quiste de inclusión. Se realiza laparoscopia exploradora visualizando masa extraperitoneal pediculada que abomba en peritoneo parietal (fig. derecha) realizando exéresis por abordaje abierto. El resultado anatomopatológico es de leiomioma (R0).



**Discusión:** Las masas de pared abdominal grandes pueden resultar en un desafío diagnóstico preoperatorio si en las pruebas de imagen simulan un origen intraabdominal. Ante la presencia de una masa pélvica, tras descartarse su origen ginecológico, debemos pensar en un posible origen en la pared abdominal como diagnóstico diferencial. Las pruebas de imagen, tan útiles como importantes en nuestro trabajo diario, pueden no ayudarnos, siendo la laparoscopia exploradora diagnóstico-terapéutica con resección R0, por ese abordaje o asociando cirugía abierta, la forma final de llegar a saber su dependencia/origen estructural.