



Gastroenterología y Hepatología



<https://www.elsevier.es/gastroenterologia>

36 - FRECUENCIA DE LAS BIOPSIAS GÁSTRICAS Y DE LA HISTOLOGÍA SEGÚN LOS HALLAZGOS ENDOSCÓPICOS DURANTE UNA ESÓFAGOGASTRODUODENOSCOPIA DE RUTINA EN UN HOSPITAL COMARCAL

P. Delgado-Guillena¹, V.J. Morales-Alvarado¹, M. Ramiro-Jimeno², B. de-Riba-Soler¹, G. Llibre-Nieto¹, J. Rigau-Cañardo¹, A. García-Rodríguez¹, E. Llargués-Rocabruna³, H. Córdova⁴ y G. Fernández Esparrach⁴

¹Unidad de Aparato Digestivo; ²Servicio de Anatomía Patológica; ³Servicio de Medicina Interna, Hospital General de Granollers. ⁴Servicio de Endoscopia, Hospital Clínica de Barcelona.

Resumen

Introducción: La adherencia a los protocolos de biopsias en la esófagogastroduodenoscopia (EGD) es baja.

Objetivos: Conocer la frecuencia de las biopsias gástricas y la histología en función de los hallazgos endoscópicos.

Métodos: Estudio retrospectivo de la EGD índice con biopsia gástrica en un hospital comarcal. Los hallazgos endoscópicos se agruparon en: normal, lesión visible sin inflamación, inflamación sin lesión visible, lesión visible con inflamación, úlcera, y masa/tumor. Se denominó inflamación a cualquiera de los siguientes hallazgos: edema, eritema, erosión y/o sospecha de atrofia o metaplasia intestinal. Los resultados histológicos se categorizaron en: benignos, lesiones premalignas y cáncer.

Resultados: Se incluyeron 1.512 EGD con biopsia gástrica (edad media 61 años, 57% mujeres) (fig. 1). El hallazgo endoscópico más biopsiado fue la inflamación (43%), seguido de la lesión visible (con o sin inflamación) 32,7%, la úlcera gástrica 10%, la masa/tumor 9% y normal 5%. Solo en un 11,6% de úlceras y 27,1% de masa/tumor se realizaron ≥ 6 biopsias. En el 83% las biopsias se realizaron en una única localización, en el 10% en antro y cuerpo y en $> 90\%$ se recogieron en un solo vial. En cuanto a la histología, el 20% fueron lesiones premalignas y el 12% cáncer. El diagnóstico de cáncer se correlacionó con los hallazgos endoscópicos: normal (0%), inflamación sin lesión visible (0,6%), lesión visible sin inflamación (2,6%), lesión visible con inflamación (5,9%), úlcera (19,7%) y masa/tumor (95,5%) (fig. 2).

Características de las biopsias gástricas durante una esofagogastroduodenoscopia de rutina en un hospital comarcal

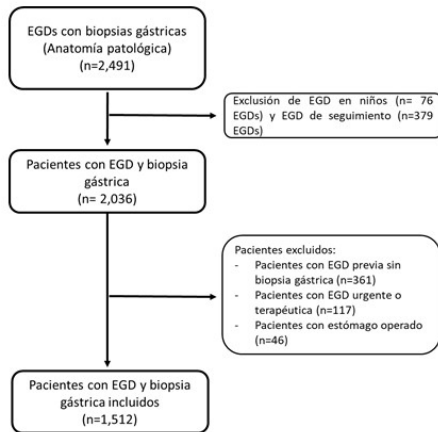
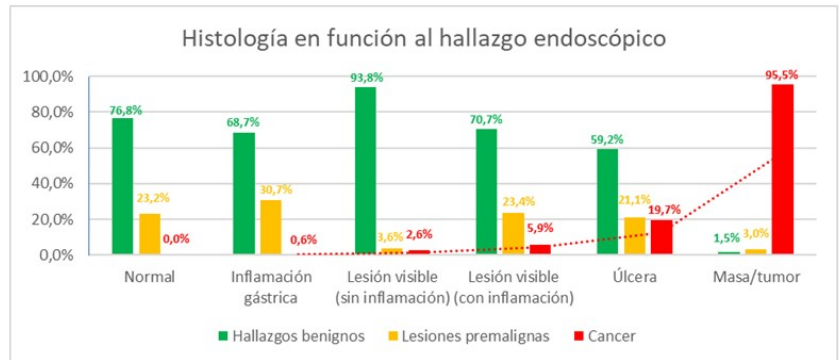


Figura 1. Flujograma



Inflamación gástrica: edema, eritema, erosión y/o sospecha de atrofia/metaplasia intestinal.
Lesión visible: toda lesión descrita diferente a la úlcera o masa/tumor (pólipos, pliegue engrosado, irregularidades, granularidad, pápulas, nódulos, lesión submucosa, etc.)

Figura 2. Histología en función al hallazgo endoscópico

Conclusiones: Las biopsias gástricas en nuestro medio no se adhieren a las recomendaciones. La descripción endoscópica de la mucosa gástrica se correlaciona histológicamente con el cáncer. La adecuada categorización de los hallazgos endoscópicos ayudaría a la toma de biopsias gástricas según los estándares recomendados.