



## 9 - CARACTERIZACIÓN DE LOS TUMORES DE INTESTINO DELGADO MEDIANTE CÁPSULA ENDOSCÓPICA. EXPERIENCIA DE LOS ÚLTIMOS 6 AÑOS

Rita González Núñez, Víctor Blázquez Ávila, Isabel González Puente, Laura Alcoba Vega, Irene Latras Cortés, Sandra Díez Ruiz, Alia Martín Izquierdo, Sandra Borrego Rivas, Jesús Espinel Díez, Luis Vaquero Ayala, Ana Belén Domínguez Carbajo y Francisco Jorquera Plaza

Aparato Digestivo. CAULE, León

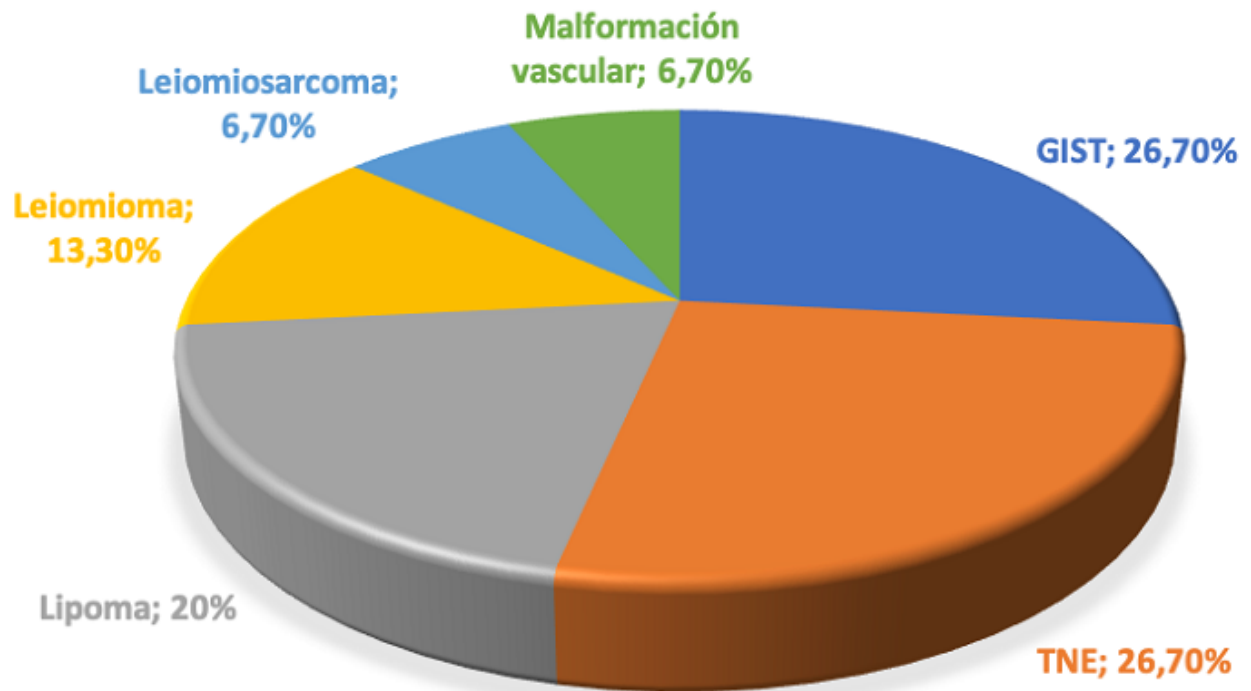
### Resumen

**Introducción:** La cápsula endoscópica (CE) es una herramienta necesaria a la hora de diagnosticar hemorragias no filiadas mediante gastroscopia y colonoscopia, así como para completar el estudio de anemia. Los tumores de intestino delgado (TID) son poco frecuentes suponiendo el 1% de todos los tumores. Si bien la mayoría no son malignos, muchos causan hemorragia digestiva de origen oculto (HDOO) y anemia ferropénica crónica. Existen varios tipos histológicos: benignos (adenoma, lipoma, leiomioma) y malignos (adenocarcinoma, TNE, linfoma y sarcoma).

**Métodos:** Realizamos una serie de casos de los TID diagnosticados mediante CE en nuestro servicio de 2016 a 2021. El objetivo fue caracterizar las lesiones según su presentación, localización, métodos diagnósticos e histología; a través de nuestra experiencia.

**Resultados:** Diagnosticamos un total de 15 TID mediante CE a lo largo de estos 6 años. El 46,7% fueron mujeres con una edad media de 60,3 (41 a 81 años). El motivo de la petición de la CE fue: 53,3% de los casos HDOO, 40% anemia y un caso diarrea. El 46,7% se localizaban en el yeyuno, 40% en íleon y 6,7% en duodeno. El tamaño de las lesiones iba desde 4 hasta 32 mm (mediana 13 mm) (fig.). Se realizó TC al 86,7% diagnosticando solo el 40% de las lesiones. El 46,7% de los casos tenía un octreoscan y solo uno de los 4 TNE captó en él. El 40% se realizó enteroscopia, localizándose la lesión en el 66,7%, para su marcaje de cara a cirugía. Se calculó el SPICE (índice discriminativo de malignidad en CE) identificando una lesión (lipoma) sospechosa de malignidad. La mayoría de los lipomas se operaron al tener un aspecto ulcerado.

## TIPOS DE LESIÓN



**Conclusiones:** Los TID son raros pero pueden dar lugar a complicaciones como HDOO, anemia o degeneración. La CE es útil a la hora de descartarlos (pasan desapercibidos mediante otras pruebas). Lesiones benignas como lipomas pueden asociar estos cuadros. El marcaje con enteroscopia es útil para planificar la cirugía laparoscópica.