



Gastroenterología y Hepatología



<https://www.elsevier.es/gastroenterologia>

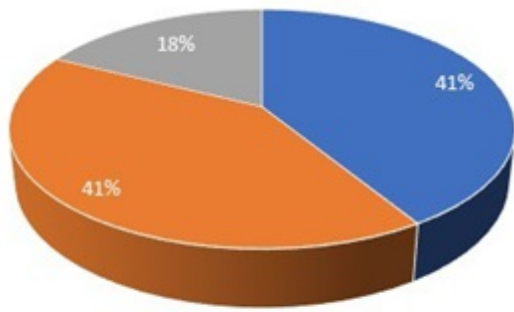
40 - EFICACIA Y SEGURIDAD DE LA COLANGIOSCOPIA DIGITAL (SPYGLASS DS) PARA EL DIAGNÓSTICO Y TRATAMIENTO DE LA PATOLOGÍA BILIAR: NUESTRA EXPERIENCIA

E. Merino Gallego, C. Molina Villalba, J.A. Vázquez Rodríguez y F.J. Gallego Rojo

Hospital de Poniente, El Ejido.

Resumen

La colangioscopia digital de un solo operador es una técnica que permite la visualización de la vía biliar, valorando de forma directa las estenosis biliares, así como la extracción mediante litotricia con láser de coledocolitiasis de difícil extracción refractarias a CPRE convencional (10-15%). El objetivo de nuestro estudio fue evaluar la eficacia y seguridad de la colangioscopia en el diagnóstico de estenosis biliares indeterminadas, así como en el tratamiento de coledocolitiasis refractarias al tratamiento convencional. Se realizó un análisis retrospectivo en el que se incluyeron 26 pacientes sometidos a colangioscopia digital con el sistema SpyGlass DS de Boston Scientific, realizadas en la Unidad de Endoscopias del Hospital de Poniente por un solo endoscopista experto y bajo sedación profunda por Anestesia desde enero de 2014 hasta agosto de 2018. La colangioscopia fue llevada a cabo en 14 mujeres y 12 varones, con una edad media de 71,42 años. La principal indicación fue la estenosis biliar de causa indeterminada (65,4%), seguida de la coledocolitiasis (34,6%). Todos los pacientes con coledocolitiasis (9) fueron sometidos a CPRE previamente (esfinterotomía en 8, colocación de prótesis biliar en 7 y esfinteroplastia con balón en 1). Se consiguió la extracción total de la litiasis en un paciente, y parcial en 8, los cuales fueron sometidos a litotricia láser. El tamaño medio de las litiasis fue de 14,77 mm. Sólo un paciente presentó complicación relacionada con el procedimiento (hemorragia leve tratada con esclerosis satisfactoriamente). Se produjo éxito técnico en el 87,5% de los casos, siendo el único paciente no respondedor sometido a litotricia mecánica y esfinteroplastia en un segundo acto. De los 17 pacientes con estenosis biliar, el diagnóstico visual colangioscópico reveló: aspecto benigno en 7, aspecto maligno en otros 7 y mucosa normal en 3. Se tomaron biopsias en el 30,77% de los casos (SpyBite), con un número medio de 5,12 muestras. El diagnóstico histológico no mostró malignidad en ningún caso. El diagnóstico definitivo fue establecido por colangioscopia en 13 pacientes. El diagnóstico visual por colangioscopia fue acertado en el 64,7% de los casos (11 pacientes). En nuestra experiencia, la colangioscopia es una opción eficaz y segura para el tratamiento de coledocolitiasis refractarias a tratamiento convencional, sobre todo en aquellas de gran tamaño. A su vez, resultó útil para el diagnóstico de estenosis biliares indeterminadas.



- Estenosis de aspecto benigno
- Estenosis de aspecto maligno
- Normal