



# Gastroenterología y Hepatología



<https://www.elsevier.es/gastroenterologia>

## 34 - UTILIDAD DE LA CÁPSULA ENDOSCÓPICA EN LA SOSPECHA DE ENFERMEDAD CELÍACA

C. Albert-Antequera, M. Luján-Sanchis, I. Bort-Pérez, C. Boix-Clemente, L. García-Llabata, J.V. Gallego-Sánchez, E. Sánchez-Ramos, A. Vallejo-Antolín, V. García-Lorenzo, J.D. Prieto-Climent, L. Ruiz-Sánchez, I. Iranzo González-Cruz, I. Conde Amiel, J.M. Huguet-Malavés, P. Canelles-Gamir y J. Sempere García-Argüelles

Consortio Hospital General Universitario de Valencia.

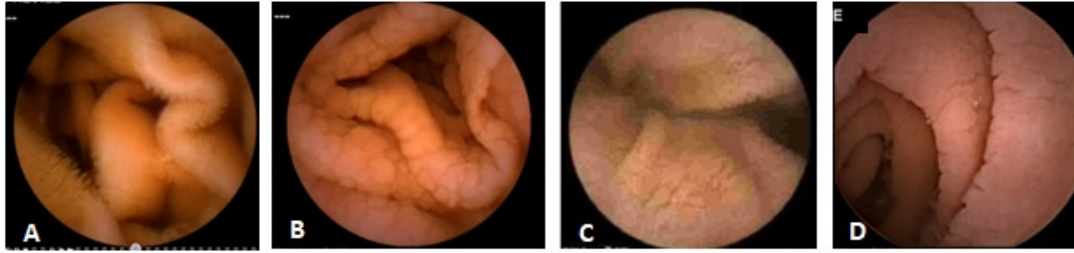
### Resumen

**Introducción:** La enfermedad celíaca (EC) se diagnostica mediante criterios clínicos, histológicos y serológicos. Existe una proporción de pacientes con datos discordantes que precisan estudio genético y/o otras pruebas.

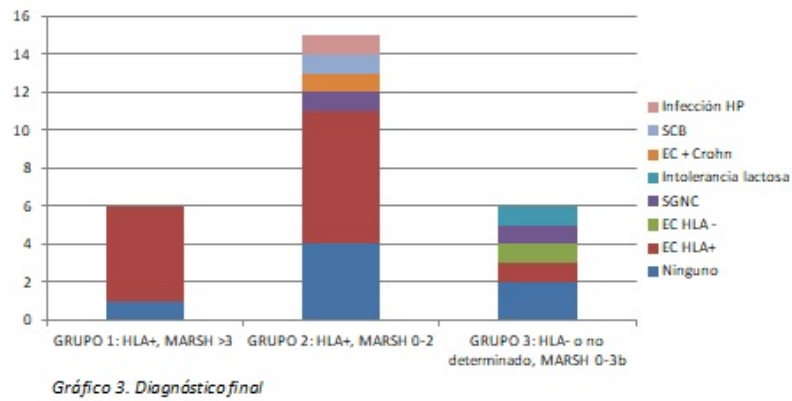
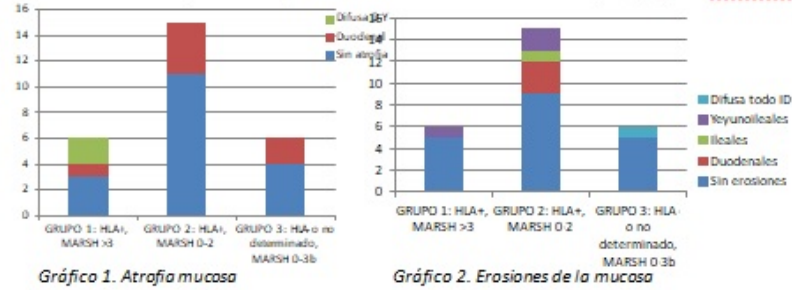
**Objetivos:** Analizar la utilidad diagnóstica, impacto terapéutico y seguridad de la cápsula endoscópica (CE) en los pacientes con sospecha de EC (SEC).

**Métodos:** Estudio observacional, analítico y retrospectivo del resultado de las CE realizadas entre 2008-2018, en pacientes seronegativos (sin déficit de IgA), con clínica compatible y biopsias duodenales previas. Se dividieron en 3 grupos: 1 (HLA+, Marsh > 3), 2 (HLA+, Marsh 0-2) y 3 (HLA - o no determinado, Marsh 0-3b).

**Resultados:** Se incluyeron 27 pacientes con edad media 47 años (32-60), 66,7% mujeres: Grupo 1 (n = 6, 22,2%), 2 (n = 15, 55,6%) y 3 (n = 6, 22,2%). Presentaban síntomas compatibles 41% (n = 11), ferropenia 18% (n = 5) o ambas 41% (n = 11). Histología (Marsh0 n = 13, 48%; Marsh1 n = 5, 19%; Marsh 2 n = 2, 7%; Marsh 3 n = 7, 26%) y HLA DQ2/DQ8 (positivo n = 21, negativo n = 3 y no realizado n = 3). Todas las CE se realizaron sin incidencias. El estudio fue completo en el 89%. Una se situó en duodeno con gastroscopia por negación a su deglución. Se realizó test de permeabilidad intestinal en 3 pacientes (11%) por SEC+ E. Crohn asociada. Se encontraron hallazgos patológicos en 14 (53%): 6 (22%) con atrofia mucosa, 5 (18,5%) con enteropatía erosiva y 3 con ambas. La distribución de los hallazgos según los grupos se adjunta en las figuras 1 y 2. La CE motivó nuevas exploraciones en 8, con los diagnósticos de: 1 intolerancia a la lactosa, 1 EC+ E. Crohn, 1 EC + sobrecrecimiento bacteriano (SCB) y 1 infección *Helicobacter pylori*. Hubo un impacto diagnóstico en todos los pacientes. En 16 (59,3%) se confirmó EC (13 con HLA+, 1 HLA-, 1 con HLA+ y E. Crohn, 1 con EC+SCB) y en el resto (11, 40,7%) se descartó. Se adjunta el diagnóstico final según los grupos en la figura 3. Se pautó DSG en 18 (66,7%): todos los celíacos y 2 por sensibilidad al gluten no celiaca.



A. Mucosa intestinal normal. B, C y D: mucosa de aspecto atrófico con ausencia de vellosidades, superficie micronodular y borde festoneado.



**Conclusiones:** En los casos dudosos de EC, la CE es un procedimiento seguro y con una elevada rentabilidad diagnóstica, que conlleva cambios en el manejo terapéutico de todos los pacientes y ayuda en el diagnóstico diferencial.