




Medicina de Familia. SEMERGEN

<https://www.elsevier.es/semergen>

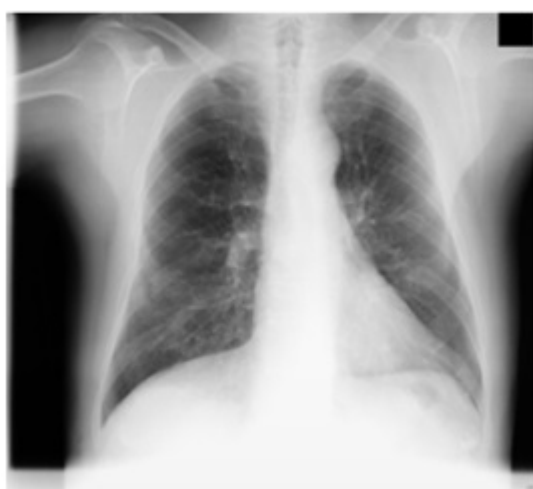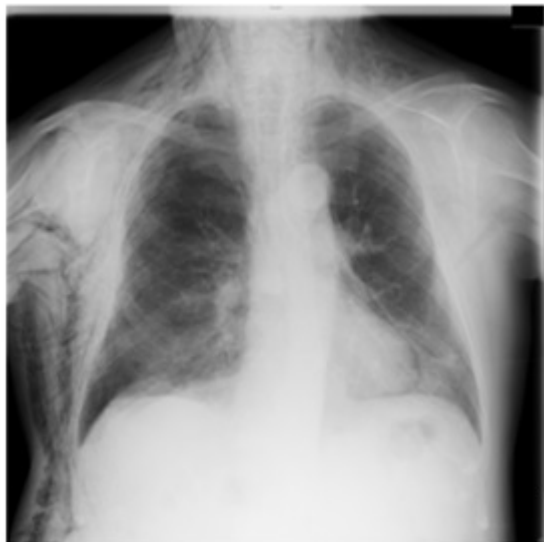


41 - CONSECUENCIAS DE UN TRAUMATISMO TORÁCICO. A PROPÓSITO DE UN CASO

M. Palma Fernández, G. Martín Gómez, I.M. Martín Rol, L.C. Montero López, B. Ramos Guzmán y A.B. Soria Iglesias

Resumen

Descripción del caso: Paciente de 77 años de edad, con antecedente de HTA, DLP y síndrome depresivo, que desde hace dos días presenta disfonía, inflamación del cuello y disnea, tras sufrir caída casual con traumatismo torácico derecho. En la exploración física presenta TA 131/82, FC 125 lpm, SatO₂% 93%, FR 18 rpm. Buen estado general, eupneico y normocoloreado. Auscultación cardíaca normal y pulmonar con hipoventilación en hemitórax derecho. Presenta crepitación a la palpación en región cervical, torácica, miembros superiores y ambos escrotos. Se aprecian erosiones en arcos costales derechos y hematoma en zona lumbar derecha. En la radiografía de tórax se aprecia neumotórax derecho, neumomediastino, enfisema subcutáneo extenso y fracturas de 6^o a 9^o arcos costales posteriores derechos.



Juicio clínico: Neumotórax derecho con neumomediastino y enfisema subcutáneo secundario a fracturas costales.

Diagnóstico diferencial: Angioedema, tromboembolismo pulmonar, pericarditis, síndrome de Boerhaave.

Evolución: Se procedió a la colocación de un tubo de drenaje pleural derecho hasta la resolución clínica y radiológica del neumotórax. La radiografía de control mostró una reexpansión pulmonar completa y una disminución importante del enfisema subcutáneo, que terminó de resolverse de forma espontánea diez días más tarde.

Comentario final: El neumomediastino y enfisema subcutáneo suelen producirse por un desencadenante iatrógeno o traumático. La clínica típica de presentación es dolor torácico, disnea y enfisema subcutáneo, y ocasionalmente dolor cervical, odinofagia y pulso paradójico. El diagnóstico se confirma con radiografía de tórax y en su tratamiento puede ser útil el uso de drenajes subcutáneos. La importancia de su diagnóstico precoz radica en la existencia de casos que pueden comprometer la supervivencia por la compresión de venas pulmonares y mediastínicas, simulando un taponamiento cardíaco, o la excesiva compresión neumática del tórax por el enfisema subcutáneo, provocando hipoxemia e hipercapnia progresivas.

Palabras clave: Enfisema subcutáneo. Neumomediastino. Fracturas costales.