



## 50 - LUMBALGIA AGUDA COMO SÍNTOMA PARA EL DIAGNÓSTICO DE ADENOCARCINOMA

V. Bueno García

### Resumen

**Descripción del caso:** Se trata de un paciente de 65 años, sin AP de interés, que acude a nuestra consulta de Atención Primaria, refiriendo lumbalgia derecha no irradiada de dos semanas de evolución, a consecuencia de haber realizado un movimiento brusco. El dolor lo describe como continuo, punzante y le empeora en cualquier movimiento e incluso estando en reposo. Niega otra clínica asociada. Refiere haber notado ligera mejoría con relajantes musculares.

**Exploración y pruebas complementarias:** Abdomen: blando, depresible, no doloroso a la palpación, no masa ni megalias, sin signos de irritación peritoneal. PPR bilateral negativa; columna lumbar: dolor a la palpación de musculatura paravertebral derecha. No dolor en apófisis espinosas. Flexoextensión dolorosa. Lasègue y Bragard negativos. Resto de la exploración sin hallazgos de interés. Decidimos realizarle una ecografía abdominal en nuestro Centro de Salud y presentaba lesión sólida isoecogénica a nivel del tercio medio del riñón derecho, con halo hipoecoico de diámetro mayor aproximadamente de 35 mm (fig. 1).

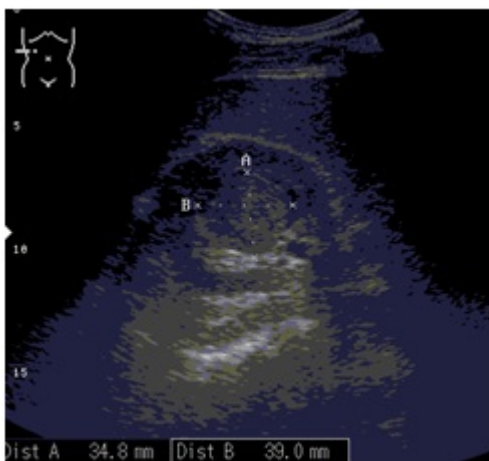
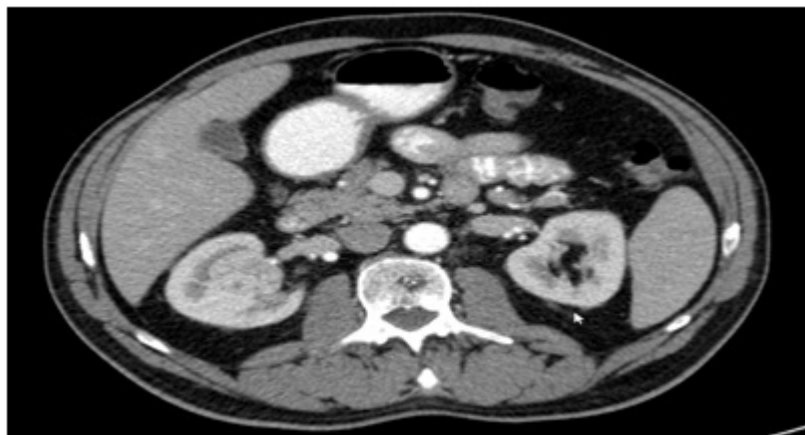

Figura 1.

**Juicio clínico:** Carcinoma renal de células claras, grado 3 de Fuhrman.

**Diagnóstico diferencial:** Cólico reno-ureteral, lumboartrosis, oncocitoma renal, fractura vertebral, radiculopatía.

**Evolución:** Al paciente se le realizó una TC abdominal (fig. 2), que confirmó el diagnóstico previo, y posteriormente fue derivado con carácter preferente al Servicio de Urología, donde le practicaron una nefrectomía radical derecha laparoscópica sin incidencias.



**Figura 2.**

**Comentario final:** El interés de este paciente viene determinado por el reducido número de casos clínicos descritos en la literatura por el cual llegamos al diagnóstico de adenocarcinoma renal, mediante la realización de ecografía abdominal en nuestro Centro de Salud, en paciente que presentaba clínica de lumbociática derecha.

**Palabras clave:** Incidentaloma. Neoplasia renal. Lumbalgia.