




# Medicina de Familia. SEMERGEN

<https://www.elsevier.es/semergen>



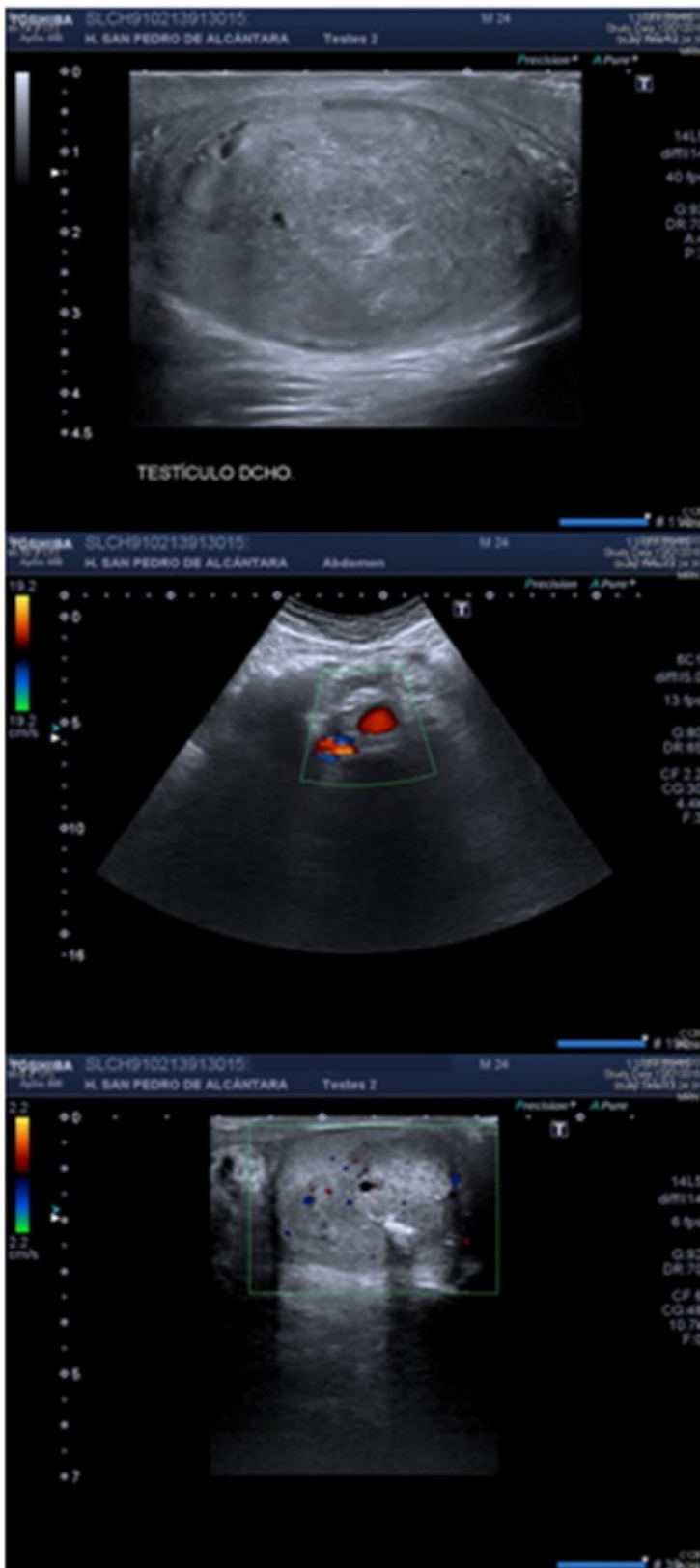## 25 - VER, OÍR Y... PALPAR

L.C. Montero López, I.M. Martín Rol, G. Martín Gómez, M. Palma Fernández, B. Ramos Guzmán y A.B. Soria Iglesias

### Resumen

**Descripción del caso:** Varón de 24 años, sin alergias medicamentosas, no hábitos tóxicos, sin antecedentes médicos ni quirúrgicos de interés. Refiere dolor e inflamación del testículo derecho desde hace aproximadamente 1 mes. Niega clínica miccional, fiebre, síndrome constitucional, traumatismo previo así como relaciones sexuales sin protección.

**Exploración y pruebas complementarias:** Afebril. TA: 100/60, FC: 99 lat/min. Auscultación cardíaca rítmica, sin soplos. Auscultación pulmonar: murmullo vesicular conservado. Abdomen: blando, depresible, no doloroso a la palpación, no masas ni megalias ni adenopatías inguinales. Exploración urológica: pene de configuración normal, teste izquierdo normal, teste derecho aumentado de tamaño, con aumento de consistencia de forma global y homogénea, levemente doloroso a la palpación, no inflamación ni eritema de piel. Tacto rectal: no hemorroides externas, esfínter anal competente, próstata grado I/IV, ampolla rectal vacía. Ecografía testículo en consulta: testículo derecho aumentado de tamaño, objetivándose masa sólida, bien delimitada en su interior, vascularizada. Analítica con hemograma: normal; coagulación: act prot 76% aPTT 38,4 seg ratio del aPTT 1,55; bioquímica: LDH 561, beta HCG 44,46 AFP 29,85; orina: normal. Ecografía escrotal: masa sólida en el interior del testículo derecho, de aproximadamente 4 x 4 cm, con áreas quísticas en su interior, calcificaciones groseras, y aumento de la vascularización en relación con neoformación testicular.



**Juicio clínico:** Tumor germinal no seminomatoso mixto.

**Diagnóstico diferencial:** Síndrome escrotal agudo: torsión testicular, orquitis y epididimitis, traumatismo, hidrocele, varicocele, tumor testicular.

**Evolución:** El tratamiento de elección es la cirugía, realizándose orquiectomía radical derecha con colocación de prótesis. La anatomía patológica de la pieza quirúrgica confirma la sospecha: tumor

germinal mixto de 4 cm. El estudio de extensión fue normal. Actualmente el paciente recibe tratamiento quimioterápico.

**Comentario final:** No es habitual el dolor en el cáncer de testículo, pero hay que tenerlo en cuenta cuando estemos ante un síndrome escrotal agudo, sobretodo en varones jóvenes. Gracias a la exhaustiva anamnesis se pudieron descartar algunos de los diagnósticos que nos planteamos inicialmente. Fue tras la exploración física cuando se tuvo una alta sospecha de proceso tumoral, siendo de gran ayuda la ecografía realizada en el centro de salud.

**Palabras clave:** Dolor testicular. Ecografía. Marcadores tumorales.