

# Tomografía computarizada abdominal

F. Camarasa García y L. de Teresa Parreño

Servicio de Medicina Interna  
Hospital San Vicente. Alicante.

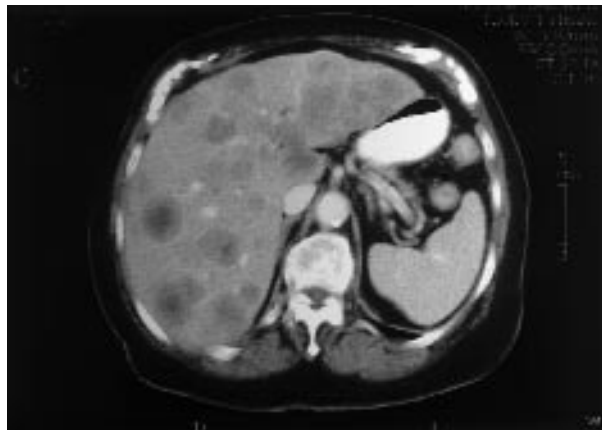


Fig. 1.

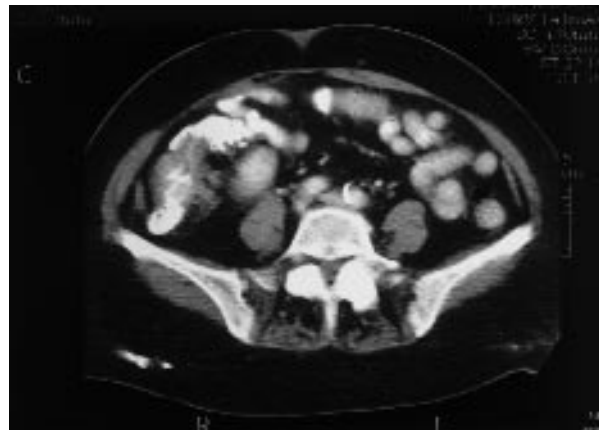

Fig. 2.

## Caso clínico

Mujer de 80 años de edad sin alergias conocidas ni hábitos tóxicos, con antecedentes de colecistectomía, histerectomía e hipertensión arterial tratada con verapamil y lisinopril. Durante el último año presentó cambio en el hábito intestinal con tendencia al estreñimiento, acompañado de astenia y anorexia en los 2 últimos meses. No refería fiebre ni melenas. En la exploración física se observó palidez cutaneomucosa, una hepatomegalia lisa de 3 cm, bajo reborde costal y una zona empastada no dolorosa a la palpación profunda en vacío y fosa ilíaca derecha, con peristaltismo conservado. En la analítica llamaba la atención una anemia microcítica hipocroma (Hgb 9,6 g/dl; hematócrito, 33,5%) con rasgos de ferropenia y una elevación de las enzimas de colestasis hepática (GGT, 184 U/l; FA, 902 U/l) y del CEA (1.047 ng/ml).

Se realizó una TC abdominal, en la que se observaba un hígado totalmente ocupado por múltiples lesiones hipodensas heterogéneas sugestivas de metástasis (fig. 1) y un aumento de la densidad a nivel del colon ascendente que estenosaba irregularmente la luz (fig. 2), sospechoso de neoplasia. Se completó el estudio con una colonoscopia que detectó en el ángulo hepático del colon una estenosis ulcerada; la anatomía patológica de las biopsias fue concluyente para adenocarcinoma. Por

ello se realizó el diagnóstico de adenocarcinoma de colon ascendente con metástasis hepáticas múltiples.

## Comentarios

El adenocarcinoma de colon crece con lentitud y puede estar presente varios años antes de la aparición de los síntomas. Los pacientes con enfermedad asintomática presentan a menudo anemia ferropénica por pérdidas hemáticas desde el tumor y la hemorragia aumenta con el tamaño y grado de ulceración de la neoplasia. Los síntomas dependen parcialmente de la localización del tumor primario. En general, las neoplasias de colon ascendente llegan a tener un mayor tamaño que las de colon izquierdo y recto antes de ser sintomáticas. Los síntomas constitucionales acompañados de una anemia ferropénica pueden ser la principal forma de presentación de los tumores de colon derecho, aunque la obstrucción es poco común debido al gran diámetro del ciego y colon ascendente. El hígado es el lugar más frecuente de diseminación hematogena de los tumores colónicos y esta extensión ocurre a través del sistema venoso portal; raramente metastatizan en pulmón, huesos, ganglios supraclaviculares o cerebro sin hacerlo antes en el hígado. La supervivencia media tras la detección de metástasis a distancia suele oscilar entre 6 y 9 meses.