

J.J. Jiménez Martín^a,
I. Hierro Martín^a,
M. Sánchez del Charco^a,
B. Espadas Padial^b

Carcinoma de células en anillo de sello primario de mama. Diagnóstico diferencial inmunohistoquímico

Primary signet-ring carcinoma of the breast. Immunohistochemical differential diagnosis

SUMMARY

Primary signet-ring carcinoma of the breast (PSRCB) is a very rare tumour with a controversial origin, aggressive behaviour and characteristic gastrointestinal and serosal surfaces metastatic patterns. Metastases gastrointestinal signet ring carcinomas are the main differential diagnosis. Cytokeratins 7, Gross Cystic Disease Fluid Protein-15 and sometimes hormone receptor proteins positivity with the lack of cells staining for cytokeratins 20 makes possible this differential diagnosis. We present one PSRCB case, in a 72-year-old woman with a large right breast tumour, and we review of the histogenetic and differential diagnosis literature.

Palabras clave:

Neoplasia mamaria. Carcinoma de células en anillo de sello. Diagnóstico diferencial inmunohistoquímico.

Key words:

Breast neoplasm. Signet ring cell carcinoma. Immunohistochemistry differential diagnosis.

Servicios de ^aAnatomía Patológica y ^bCirugía. Hospital de Antequera.

Correspondencia:
Dr. Juan Jesús Jiménez Martín.
Unidad de Anatomía Patológica.
Hospital de Antequera.
Avda. Poeta Muñoz Rojas, s/n.
29200 Antequera.
Correo electrónico:
jjesusj@navegalia.com

INTRODUCCIÓN

Históricamente el carcinoma de células en anillo de sello primario de mama (CCASPM) fue agrupado como una variante del carcinoma mucinoso o coloide por Saphir en 1941¹, mantenido posteriormente por McDivitt et al². Otros autores como Foote y Stewart describieron células en anillo de sello en el carcinoma lobulillar in situ³. En 1976 Steinbrecher y Silverberg publicaron cinco casos nuevos de CCASPM, describieron su comportamiento clínico agresivo y lo clasificaron como entidad patológica distinta al carcinoma lobulillar⁴. Las doctoras Merino y Livolsi, en 1981, estudiaron 24 casos (en un periodo de 19 años), correspondientes al 2% del total de carcinomas mamarios en Yale-New Haven y definieron esta entidad como aquellas lesiones que presentaban infiltración difusa del estroma por células en anillo de sello, dichas células debían ser fácilmente reconoci-

bles y abarcar, al menos, un 20% de la masa tumoral. Además, describieron el patrón inusual de metástasis de estos tumores hacia el tracto gastrointestinal y hacia superficies serosas⁵, planteando problemas de diagnóstico diferencial con metástasis de otros orígenes, preferentemente gastrointestinal.

CASO CLINICOPATOLÓGICO

Presentamos el caso clínico de una paciente de 72 años de edad, sin antecedentes clínicos de interés, que acude a su médico por notar un nódulo en mama derecha de varios meses de evolución. La exploración clínica mostró una mama derecha con pezón retraído y una tumoración de unos 7 cm en la unión de cuadrantes externos. En la mamografía, se apreció un aumento de densidad asimétrica de toda la mama derecha, funda-

mentalmente en los cuadrantes externos (CCEE), sin nódulo individualizable. Ecográficamente se observó una masa hiperecótica y mal definida en CCEE de unos 6 cm. La mama izquierda mostró un parénquima denso, sin nódulos ni calcificaciones. Los estudios de extensión (Rx de tórax, Gammagrafía ósea, TAC y ECO de abdomen) fueron negativos.

La punción aspiración con aguja fina fue positiva para células neoplásicas. Mostró un frotis celular con abundantes células malignas de mediano tamaño, con citoplasmas anfófilos, algunos vacuolados y núcleo hiper-cromático, a veces excéntrico. Las células aparecían dispuestas de forma aislada o en pequeñas placas tridimensionales.

Se realizó mastectomía y vaciamiento axilar derechos tras estudio intraoperatorio. A los cortes seriados de la mama se observó una gran masa irregular de 8 × 5 × 3 cm de diámetros máximos, localizada fundamentalmente en unión de cuadrantes externos, de coloración blanquecina, aspecto fibroso y consistencia dura, con tejido adiposo y mamario intercalado y finos tractos blanquecinos de aspecto fibroso en el resto del parénquima mamario. Se tomaron muestras histológicas tras fijación en formalina y posterior inclusión en parafina. Los cortes seleccionados fueron teñidos con Hematoxilina-eosina (HE), Pas, Azul Alcian-Pas y Pas-diestasa. En dos de ellos se realizó inmunotinción con anticuerpos contra Citoqueratina (CK) 7, CK 20, Antígeno Carcinoembrionario (CEA), Ki-67 (MIB-1), p53, receptores de Estrógenos y Progesterona. Se utilizó el sistema automatizado AutoStainer y anticuerpos prediluidos de la casa comercial Dako®.

RESULTADOS

El estudio con microscopía óptica de los cortes de HE mostró una infiltración multicéntrica, con afectación de los cuatro cuadrantes de la mama, por células epiteliales de pequeño y mediano tamaño, dispuestas individualmente de forma lineal (en fila india), a veces rodeando ductos mamarios intactos (imagen en diana) o en agregados trabeculares o pseudolobulares. A mayor aumento, aproximadamente el 50-60% de las células tumorales mostraron un citoplasma basofílico o claro de aspecto vacuolado y un núcleo rechazado a un polo celular y en forma de media luna (fig. 1).

Del vaciamiento axilar se aislaron 24 ganglios linfáticos, encontrándose metástasis de carcinoma de células en anillo de sello en 13 de ellos, cuatro con rebasamiento capsular e infiltración de tejidos blandos pericapsulares.

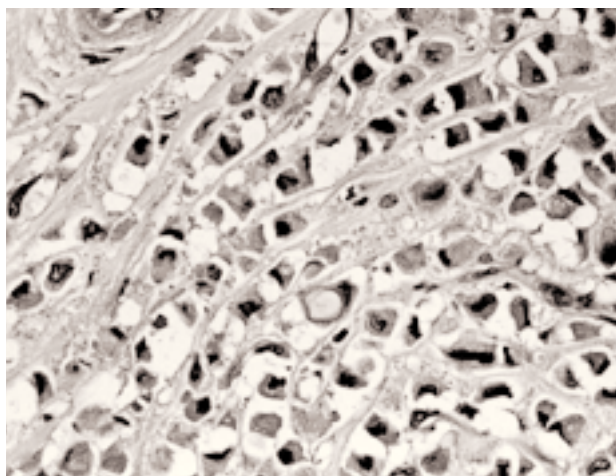


Fig. 1. Infiltración mamaria difusa por células en anillo de sello (HE, x200).

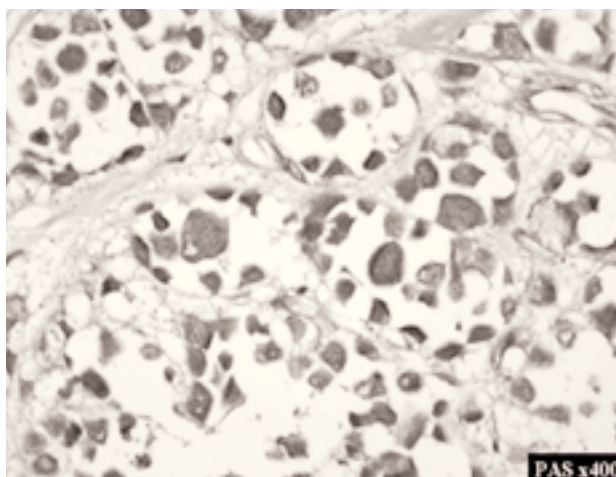


Fig. 2. Positividad de las mucinas de las células neoplásicas a PAS (PAS. x200).

La presencia de mucinas intracitoplásmicas quedó demostrada por la positividad para PAS, Azul Alcian-PAS y PAS-Diastasa (fig. 2). Inmunohistoquímicamente las células del tumor fueron positivas para CK 7, y negativas para CK 20 (fig. 3), CEA y receptores hormonales de Estrógenos y Progesterona, con una fracción proliferativa calculada con la inmunexpresión de Ki-67 del 20-30%, diagnosticándose de CCASPM.

A la paciente se le administró quimioterapia adyuvante, recibiendo 8 ciclos de adriamicina más ciclofosfámda. El tratamiento fue bien tolerado, sin síntomas de toxicidad, y encontrándose libre de enfermedad 12 meses después de la intervención.

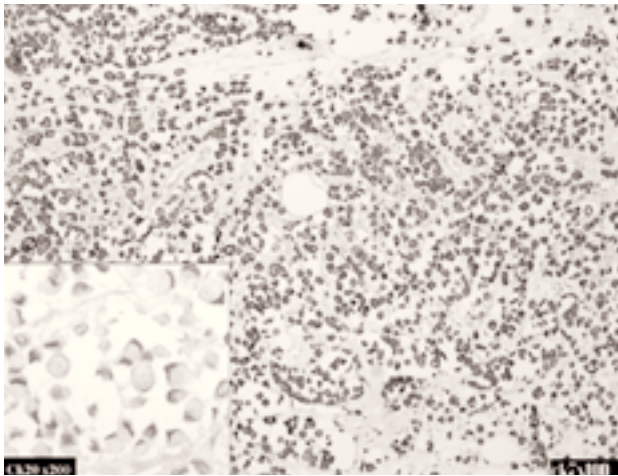


Fig. 3. Inmunoexpresión positiva para Ck 7 (x100) y negativa para Ck 20 (x200, recuadro izquierdo).

DISCUSIÓN

Las características clinicopatológicas del CCASPM le hacen ser considerado, por diversos autores^{4,5} como una entidad con “personalidad” propia, si bien las formas puras de este carcinoma son muy infrecuentes, alcanzando, para algunos autores hasta un 8,7% de to-

dos los carcinomas lobulillares, es decir, alrededor de un 0,7% de todos los tumores mamarios⁶. Otros autores como Fisher y Hull^{8,9} han descrito algunos casos de carcinoma ductal con células en anillo de sello. Kamiya et al clasificaron el CCASPM en dos subtipos, dependiendo de dónde se localizaran las mucinas dentro del citoplasma, un primer subtipo o intraluminal citoplásmico y un segundo o no intraluminal citoplásmico (relacionado con un origen ductal)¹⁰. Por otro lado, el CCASPM posee características clinicopatológicas claramente diferentes al carcinoma mamario de tipo coloi- de o mucinoso (tabla 1).

La mayoría de casos de CCASPM han sido considerados como variantes del carcinoma lobulillar^{4,5}, debido a las semejanzas histológicas, ultraestructurales e inmunohistoquímicas de ambas entidades. Además, la presencia de mucinas es un hallazgo algo frecuente en carcinomas lobulillares^{5,13} y el patrón inusual de metástasis que presenta el CCASPM ha sido descrito también en algunas variedades de carcinoma lobulillar⁷.

Independientemente de su controvertida histogénesis, desde el punto de vista clínico terapéutico es más importante el diagnóstico diferencial entre las formas primarias y secundarias de carcinoma de células en anillo de sello, no sólo en la mama sino en cualquier localización. La presencia de componentes “in situ” en ductos o lobulillos adyacentes y el perfil inmunohistoquímico: positividad para CK 7, receptores hormonales y proteína GCDFP, ayudan al diagnóstico de un origen mamario, y la negatividad de estos marcadores, con inmunotinción positiva para CK 20 y CEA, apoyan el diagnóstico de origen gastrointestinal^{11,12,13,14} (tabla 2).

TABLA 1
DIFERENCIAS FUNDAMENTALES ENTRE CARCINOMA MUCINOSO Y CCASPM

	Ca mucinoso/coloide	CCASPM
Macroscopía	Masa circunscrita, blanda, brillante al corte	Masa irregular, mal delimitada y dura
Patrón de distribución de la mucina	Grandes lagos de moco con pequeños nidos de células tumorales	Mucina intracelular que desplaza al núcleo, imagen en “anillo de sello”
Origen	Células ductales	Células lobulillares
Crecimiento	Lento	Rápido
Metástasis	Linfática raramente	Sitios inusuales: tracto gastrointestinal., serosas, genital, etc.
Pronóstico	Favorable. Seguimiento	Desfavorable. Comportamiento agresivo

TABLA 2
DIAGNÓSTICO DIFERENCIAL INMUNOHISTOQUÍMICO DEL CARCINOMA DE CÉLULAS EN “ANILLO DE SELLO” (CCAS) DE DISTINTO ORIGEN¹¹

	CCAS gastrointestinal	CCAS mamario
Citoqueratina 20	Positivo	Negativo
Citoqueratina 7	Negativo	Positivo
Receptores estrógenos	Negativos*	Positivos*
Receptores progesterona	Negativos*	Positivos*
Erma	Positivos	Positivos
CEA	Positivos	Negativos*
Proteína GCDFP**	Negativos	Positivos

*No siempre.

**Glicoproteína humana aislada de la enfermedad de grandes quistes mamarios.

Si bien, la positividad para receptores de estrógenos y progesterona puede ayudar al diagnóstico de CCASPM, debemos tener en cuenta que su positividad no excluye un carcinoma gástrico. El receptor estrogénico ha sido detectado por métodos bioquímicos^{15,16} e inmunohistoquímicos¹⁷ en cáncer gástrico y es considerado por algunos autores como factor pronóstico independiente¹⁷. En un estudio, el receptor estrogénico fue detectado más a menudo en los adenocarcinomas gástricos pobremente diferenciados, sin existir relación con el sexo¹⁸. Por otra parte, todos los carcinomas gástricos primarios, son negativos para GCDFP-15¹⁹, mientras que la mayoría (90 %) de los carcinomas lobulillares con diferenciación a células en anillo de sello son positivos para GCDFP-15²⁰.

CONCLUSIÓN

El CCASPM es una neoplasia mamaria muy poco frecuente, de comportamiento agresivo, con patrón metastásico inusual e histogénesis controvertida. La presencia de células en anillo de sello en los carcinomas de mama debe ser estudiado detenidamente, en especial en aquellos carcinomas metastásicos, donde puede ser difícil el diagnóstico diferencial con tumores de otros orígenes, preferentemente gastrointestinal. El patrón inmunohistoquímico (receptores hormonales, citoqueratinas 7 y 20, CEA y GCDFP-15) junto con las características clínicas son de gran utilidad para el diagnóstico anatomopatológico diferencial y en consecuencia establecer un tratamiento adecuado.

RESUMEN

El carcinoma de células en anillo de sello primario de mama es un tumor infrecuente de histogénesis controvertida, de comportamiento agresivo y patrón metastásico inusual hacia el tracto gastrointestinal y superficies serosas, planteando problemas de diagnóstico diferencial con metástasis de carcinoma de células en anillo de sello de otros orígenes, preferentemente gastrointestinal. El perfil inmunohistoquímico con positividad para Citoqueratina 7 y para GCDFP-15 (Gross cystic disease fluid protein-15), y en ocasiones para los receptores hormonales, y negatividad para Citoqueratina 20, posibilita el diagnóstico diferencial con estos tumores. Presentamos un caso de carcinoma de células en anillo de sello primario de mama en una mujer de 72 años con gran masa tumoral en mama dere-

cha, de varios meses de evolución, y revisamos la literatura sobre su histogénesis y el perfil inmunohistoquímico diferencial.

BIBLIOGRAFÍA

1. Saphir O. Mucinous carcinoma of the breast. *Surg. Gynecol. Obstet* 1941;72:908-14.
2. Mc Divitt RW, et al. Tumors of the breast. En: Atlas of tumor pathology. Washington, DC: Armed Forces Institute of Pathology 1968;2:55-7.
3. Foote FW, Stewart FW. Lobular carcinoma in-situ, a rare form of mammary cancer. *Am J Pathol* 1941;17:491-6.
4. Steinbrecher JS, Silverberg SG. Signet-ring cell carcinoma of the breast: The mucinous variant of infiltrating lobular carcinoma? *Cancer* 1976;37:828-40.
5. Merino MJ, Livolsi VA. Signet ring carcinoma of the female breast: A clinicopathologic analysis of 24 cases. *Cancer* 1981;48:1830-7.
6. Eltorkey M, Hall JC, Osborne PT, Zeky F. Signet-ring cell variant of invasive lobular carcinoma of the breast. *Arch Pathol Lab Med* 1994;118:245-8.
7. Harris M, Howell A, Chrissohou M, Swindell RI, Hudson M, Sellwood RA. A comparison of metastatic patterns of infiltrating lobular carcinoma and infiltrating ductal carcinoma of the breast. *Br J Cancer* 1984;50:23-30.
8. Fisher ER, Brown R. Intraductal signet ring carcinoma. A hitherto undescribed form of intraductal carcinoma of the breast. *Cancer* 1985;55:2533-7.
9. Hull MT, Seo IS, Battersby JS, Csicsko JF. Signet-ring cell carcinoma of the breast. A clinicopathologic study of 24 cases. *Am J Clin Pathol* 1980;73:31-5.
10. Kamiya M, Mizuguchi K, Yoshimoto M, Tanaka M, Motegi S, Matushima H, Ishizawa M, Nakamura K. Cytologic diagnosis of signet-ring cell carcinoma of the breast. *Acta Cytol* 1998;42:650-6.
11. Tibor T. The role of cytokeratins 20 and 7 and strogen receptor analysis in separation of metastatic lobular carcinoma of the breast and metastatic signet ring cell carcinoma of the gastrointestinal tract. *APMIS* 2000;108:467-72.
12. Shian-Min L, Dar-Ren C. Signet-ring cell carcinoma of the breast. *Pathol Int* 2000;50:67-70.
13. Tot T. The role of cytokeratins 20 and 7 and estrogen receptor analysis in separation of metastatic signet ring cell carcinoma of the gastrointestinal tract. *APMIS* 2000;108:467-72.
14. Goldstein NS, Long A, Kuan SF, Hart J. Colon signet ring cell adenocarcinoma: immunohistochemical characterization and comparison with gastric and typical colon adenocarcinomas. *Appl Immunohistochem Molecul Morphol* 2000;3:183-8.
15. Matsui M, Kojima O, Uehara Y, Takahashi T. Characterization of estrogen receptor in human gastric cancer. *Cancer* 1991;68:305-8.
16. Tokunaga A, Nishi K, Matsukura N, Tanaka N, Onda M, Shirota A, Asano G, Hayashi K. Estrogen and progesterone receptors in gastric cancer. *Cancer* 1986;57:1376-9.

17. Harrison JD, Morris DL, Ellis IO, Jones JA, Jackson I. The effect of tamoxifen and estrogen receptor status on survival in gastric carcinoma. *Cancer* 1989;64:1007-10.
18. Yokozaki H, Takekura N, Takanashi A, Tabuchi J, Haruta R, Tahara E. Estrogen receptors in gastric adenocarcinoma: A retrospective immunohistochemical analysis. *Virchows Arch* 1988;413:297-302.
19. Raju U, Ma CK, Shaw A. Signet ring variant of lobular carcinoma of the breast: a clinicopathologic and immunohistochemical study. *Mod Pathol* 1993;6:516-20.
20. Mazoujian G, Bodian C, Haagensen DE Jr, Haagensen CD. Expression of GCDFP-15 in breast carcinomas. Relationship to pathologic and clinical factors. *Cancer* 1989;63:2156-61.