

# Gonartrosis interna: osteotomía tibial proximal valguizante (placa VCO)

J. J. Panisello, A. Martínez-Martín, A. Herrera, J. Cuenca y L. Herrero

Servicio de Cirugía Ortopédica y Traumatología. Hospital Universitario Miguel Servet. Zaragoza.

**Objetivo.** El sistema de fijación de la osteotomía tibial correctora de tibia es un tema de controversia, existiendo en la actualidad diferentes opciones en cuanto a solidez del montaje, necesidades de inmovilización y comodidad para el paciente. Se expone la experiencia clínica con una placa atornillada de angulación variable (placa VCO) que permite realizar correcciones y una movilización precoz en el postoperatorio.

**Material y Método.** Estudio retrospectivo sobre la evolución clínica y radiológica de un grupo de 38 pacientes afectados de gonartrosis del compartimento interno, intervenidos usando placa VCO; seguimiento mayor de tres años.

**Resultados.** La evolución clínica no difiere de la obtenida en otras series revisadas en iguales momentos del seguimiento. La corrección promedio conseguida fue de 8 grados de valgo, sin deterioro clínico ni radiológico al final del estudio.

**Conclusiones.** La placa VCO permite separar la fijación del implante de la corrección de la osteotomía. También permite múltiples reajustes intraoperatorios para obtener la corrección final deseada, lo que constituye un factor pronóstico favorable para mantener los buenos resultados a largo plazo.

**Palabras clave:** gonartrosis medial, osteotomía tibial alta, osteotomía de Coventry, placa VCO.

## Medial knee osteoarthritis: proximal tibial valgus osteotomy (VCO plate)

**Objective.** The most suitable fixation system for corrective tibial osteotomy is debated. Various options that are available differ in mount resistance, need for immobilization, and patient comfort. Our clinical experience with a variable-angled screw-on plate (VCO plate) is reported. This plate enables correction and early postoperative mobilization.

**Material and method.** Retrospective study of the clinical and radiological evolution of a group of 38 patients with inner-compartment knee arthrosis, surgical fixation with a VCO plate, and a follow-up of more than 3 years.

**Results.** The clinical evolution did not differ from that of other series reviewed at similar points in follow-up. The average correction achieved was 8° valgus, with no clinical or radiological deterioration at the end of the study.

**Conclusions.** The VCO plate makes it possible to separate implant fixation from osteotomy correction. It also allows intraoperative adjustments to be made to obtain the final target correction, which constitutes a favorable prognostic factor in achieving good long-term results.

**Key words:** medial knee osteoarthritis, high tibial osteotomy, coventry osteotomy, VCO plate.

La osteotomía tibial correctora es una alternativa útil en el tratamiento de la artrosis en rodillas de pacientes jóvenes con afectación del compartimento interno<sup>1,2</sup>. Independientemente del tipo de osteotomía que se practique son numerosos los estudios a medio y largo plazo que han demostrado cómo la adecuada selección de los pacientes y

una técnica quirúrgica correcta proporcionan buenos resultados a largo plazo, aunque éstos tienden a deteriorarse con el paso del tiempo<sup>1-5</sup>.

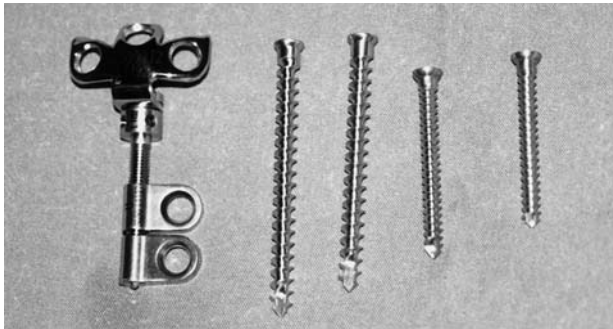
Sin embargo, no existe consenso respecto al material más adecuado para la fijación de la osteotomía. La inmovilización con yeso es poco confortable para el paciente, requiere varias semanas de duración y puede favorecer la rigidez articular; además, precisa continuos ajustes tras los cambios de yeso para no perder la reducción. Las grapas necesitan una fuerte charnela ósea y una inmovilización en yeso de 4 a 6 semanas, ya que por sí solas no proporcionan suficiente estabilidad. Las placas atornilladas requieren una disección amplia y una cuidadosa colocación. Los fijadores

### Correspondencia:

J. J. Panisello  
C/ María Espinosa, 3, 1.º O. 50018 Zaragoza  
Correo electrónico: mdlgadam@meditex.es

Recibido: julio 2002.

Aceptado: enero 2003.



**Figura 1.** Placa VCO tamaño T2. La placa se compone de una lámina horizontal que permite alojar hasta tres tornillos, dos de ellos horizontales y un tercero a través del foco de osteotomía, siguiendo una dirección oblicua. Esta lámina se conecta a un tornillo, cuya rosca aloja dos placas para tornillos corticales en tibia proximal. La unión placa proximal—tornillo distal permite un cabeceo de este último de unos 15°-20°, lo cual permite el ajuste óptimo de la corrección.

externos pueden presentar complicaciones con las agujas y, en general, son mal tolerados por los pacientes<sup>3-5</sup>.

El desarrollo de una placa atornillada de angulación variable (VCO, IQL), de dimensiones algo mayores que las grapas y menores que las clásicas placas anguladas tiene como objetivo permitir una cuidadosa colocación del implante y una corrección a demanda de cada paciente. Otro objetivo añadido es obtener una estabilidad suficiente para no precisar inmovilización adicional y posibilitar la carga precoz de la extremidad (fig. 1).

Se han estudiado los resultados clínicos y radiológicos obtenidos en un grupo de 38 pacientes en quienes se utilizó una placa de angulación variable para el tratamiento de su artrosis en el compartimento interno, con un seguimiento superior a los tres años (media: 42 meses; mínimo: 35; máximo: 71).

## MATERIAL Y MÉTODO

Entre 1995 y 1999 se trataron mediante osteotomía tibial correctora y fijación con placa VCO 38 pacientes afectados de gonartrosis del compartimento interno. Cinco de ellos eran varones y 33 mujeres con una edad media, en el momento de la intervención, de 52 años (mínimo: 48; máximo: 62). En todos los casos se trataba de artrosis primaria con afectación exclusiva del compartimento interno. El síntoma principal era el dolor, con un promedio de evolución de 21 meses antes del tratamiento (mínimo: 6; máximo: 48). Las características clínicas de esta serie se describen en la tabla 1.

Los criterios de selección de este grupo de pacientes fueron: afectación unicompartimental, ausencia de sobrepeso, varo moderado (menor de 6°), ausencia de inestabilidad femorotibial y de dolor femoropatelar, arco de movilidad conservado, pinzamiento del compartimento interno menor del 50% (correspondientes a grados I y II de Ahlback<sup>6</sup>) y, preferentemente, menor de 50-55 años. En todos los pacien-

**Tabla 1.** Evolución clínica mostrando los resultados en el preoperatorio y al final del seguimiento

|                               | Preoperatorio | Final        | p      |
|-------------------------------|---------------|--------------|--------|
| <b>Perímetro de marcha</b>    | 700 metros    | 1.250 metros | < 0,05 |
| <b>Cojera</b>                 |               |              |        |
| Inexistente                   |               | 75%          |        |
| Leve                          | 20%           | 22%          |        |
| Moderada                      | 65%           | 3%           |        |
| Grave                         | 15%           |              |        |
| <b>Uso de bastón</b>          |               |              | < 0,05 |
| No                            | 72%           | 87%          |        |
| Sí                            | 28%           | 13%          |        |
| <b>Ritmo del dolor</b>        |               |              | < 0,05 |
| No                            |               | 72%          |        |
| Actividad laboral             | 27%           | 19%          |        |
| Actividad ligera              | 67%           | 9%           |        |
| De reposo                     | 6%            |              |        |
| <b>Consumo de analgésicos</b> |               |              | < 0,05 |
| Diario                        | 64%           |              |        |
| Semanal                       | 28%           | 16%          |        |
| Ocasional                     | 8%            | 20%          |        |
| No                            |               | 64%          |        |

tes se realizó profilaxis antitrombótica con heparina de bajo peso molecular desde 12 horas antes de la intervención hasta el día 20, así como profilaxis antibiótica desde 30 minutos antes de la intervención hasta 48 horas después con una cefalosporina de segunda generación.

## Técnica quirúrgica

La técnica quirúrgica se inició con una osteotomía oblicua en tercio medio de peroné. La exposición de la metafisis proximal de la tibia se realizó mediante un abordaje antero-externo, procediéndose a realizar una osteotomía plana con cuña de sustracción de base externa, según técnica de Coventry. El cálculo de la cuña se realizaba preoperatoriamente a partir del estudio radiográfico, según la técnica de Bauer (citado por Boada<sup>3</sup>). Una vez extraída la cuña ósea se procedía a la colocación de forma óptima de la placa VCO, desentendiéndose el cirujano de la corrección tibial, buscando únicamente un anclaje sólido de la placa. Tras este paso se procedía a realizar la valguización cerrando la osteotomía con la tuerca de compresión, comprobándose la corrección bajo control radioscópico y rellenando los posibles huecos en el foco de osteotomía con virutas de hueso esponjoso obtenidas de la propia cuña. Si la cortical interna estaba debilitada o el cirujano deseaba mayor estabilidad en el montaje se colocaba un tercer tornillo desde la placa proximal, a través del foco, una vez conseguida la corrección.

Se han valorado: el tiempo quirúrgico, la recuperación funcional de los pacientes desde la intervención, los resultados clínicos y radiológicos al final del seguimiento, la existencia de complicaciones, las necesidades de rehabilitación, la valoración subjetiva del paciente y la necesidad de otras intervenciones. El análisis de los resultados se llevó a cabo

mediante la comparación de medias con la prueba de rangos y sumas de Wilcoxon, así como tablas de contingencia para la comparación de porcentajes. Se consideró significativo un valor  $p < 0,05$ .

## RESULTADOS

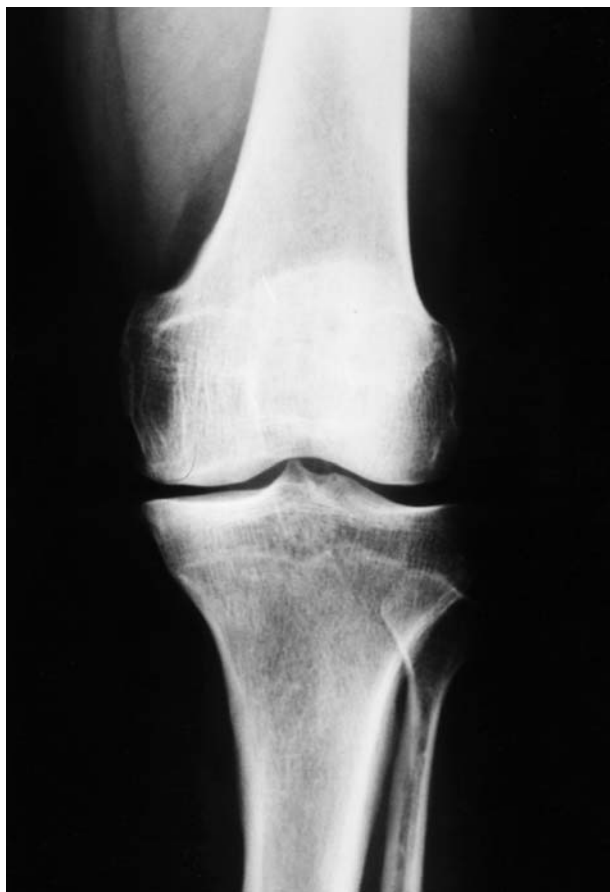La mayoría de los pacientes de este estudio presentaban un dolor de larga evolución que se manifestaba con las actividades habituales (compra, paseos, labores domésticas), un perímetro de marcha corto y toma habitual de analgésicos. En general se conservaba el arco articular y no referían sensación de inestabilidad o fallo al bajar rampas o escaleras. La puntuación alcanzada por este grupo de pacientes utilizando el *HSS Knee Score (Hospital for Special Surgery)* fue de 58 puntos<sup>7</sup>.

El estudio radiológico previo mostró un varo de 4,2° de media (mínimo: 0; máximo: 9). La usura del compartimento interno fue de 2 mm de media (mínimo: 1; máximo: 4) lo que traducía un pinzamiento menor del 50% del espacio articular en el 82% de ellos, correspondiente a un grado II de Ahlback<sup>6</sup>.

La intervención se llevó a cabo en todos los casos siguiendo la técnica descrita, empleándose en 30 ocasiones la placa tamaño T2, y en 8 la T3. Se utilizó tornillo de cierre en 17 ocasiones, 9 con placa T2 y 8 con placa T3, cuando la corpulencia del paciente requería una mayor solidez del montaje. El procedimiento quirúrgico duró una media de 86 minutos (mínimo: 65; máximo: 96); en todos los casos se utilizó anestesia locorregional raquídea.

La evolución postoperatoria permitió iniciar la sedestación al segundo día, coincidiendo con la retirada de los drenajes. A partir de ese momento se proponía al paciente iniciar la bipedestación y la marcha en descarga con muletas, consiguiéndose por término medio al cuarto día (mínimo: 3; máximo: 6), momento en que tenía lugar el alta hospitalaria, animándoles a realizar en su domicilio ejercicios de flexo-extensión en descarga de rodilla. Los pacientes eran revisados a los 15 días de la intervención, autorizándose el apoyo parcial, que se conseguía a los 23 días de media (mínimo: 10; máximo: 32). Al mes de la intervención eran revisados de nuevo, proponiéndose la carga completa y el abandono progresivo de las muletas, que tuvo lugar a los 37 días de media (mínimo: 30; máximo: 50).

La consolidación de la osteotomía tibial se logró a las 9,7 +/- 1,25 semanas (mínimo: 8; máximo: 12) (figs. 2 y 3). En el postoperatorio inmediato se presentaron 6 complicaciones. En 4 pacientes existió una paresia transitoria del ciático poplíteo externo que se recuperó en todos ellos a las 9 semanas de media. Hubo un caso de infección superficial, que curó con tratamiento antibiótico oral y curas tópicas; y un caso de fractura de platillo tibial interno por osteotomía insuficiente, que condicionó un mal resultado (fig. 4).



**Figura 2.** Genu varo artrósico en un varón de 47 años con afectación moderada del compartimento interno.

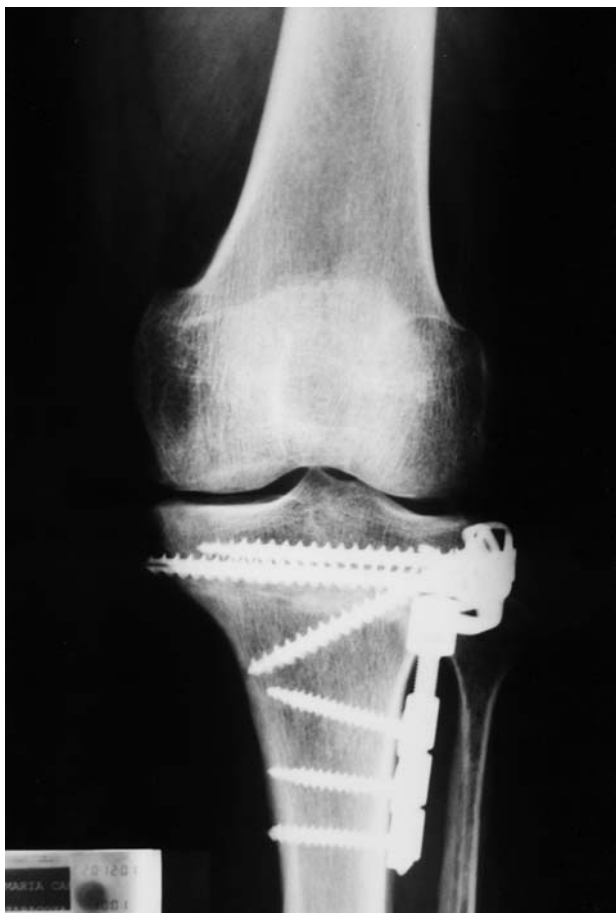A medio plazo hubo dos pacientes que precisaron la retirada de la placa por molestias atribuidas a la protrusión subcutánea del material.

El seguimiento radiológico final demostró una corrección del eje de la extremidad que pasó a ser de 8° de valgo (desviación estándar [DE]: 2,2) (mínimo: 5; máximo: 12). No hubo cambios entre la corrección apreciada en el postoperatorio y la final, no progresó la usura ni el pinzamiento de la interlínea interna, ni evolucionó la artrosis en los otros compartimentos. Los resultados de la evolución clínica y radiológica al final del seguimiento se muestran en la tabla 1.

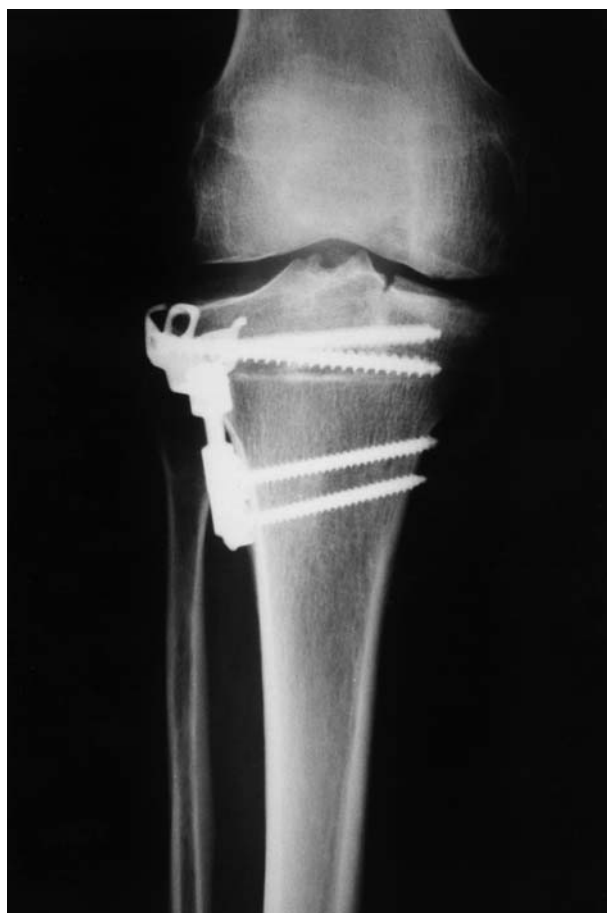La valoración final de estos pacientes en la última revisión efectuada fue considerada como buena o muy buena en 36 casos (94%) y mala en dos (6%). Salvo los dos casos que precisaron la retirada del material no hubo nuevas intervenciones. La puntuación final fue de 76 puntos utilizando el *HSS Knee Score*.

## DISCUSIÓN

Independientemente del tipo de osteotomía y de la técnica de fijación, la mayoría de estudios a largo plazo muestran



**Figura 3.** Corrección quirúrgica del caso mostrado en la figura 2. Se utilizó la placa T3, que proporcionó un montaje estable después de la osteotomía, añadiéndose un tornillo de compresión para mayor solidez. La corrección fue de 8° de valgo; la consolidación se obtuvo a las 9 semanas. La imagen corresponde al control a los tres años.



**Figura 4.** Fractura de platillo tibial interno por osteotomía insuficiente. A pesar de la corrección del varo obtenida la evolución clínica no fue satisfactoria.

un deterioro constante de los resultados, directamente relacionados con la evolución de la enfermedad artrósica<sup>8</sup>. Se aprecian, además, peores resultados a corto plazo en aquellos pacientes con sobrepeso, intervenidos en fases avanzadas de su gonartrosis, y en aquellos en quienes la corrección fue insuficiente. Todo ello sugiere que los resultados a largo plazo se benefician únicamente de una cuidadosa selección de los pacientes y de una técnica quirúrgica precisa<sup>2,8-11</sup>.

Por otro lado son conocidas las posibles complicaciones relacionadas con esta técnica, tales como la parálisis del nervio ciático poplíteo externo, las infecciones locales, rara vez pseudoartrosis o síndromes compartimentales, fracaso del sistema de contención y desestabilización de la osteotomía y posible fractura del platillo tibial interno por osteotomía insuficiente, entre otras<sup>12</sup>.

Los resultados clínicos y radiológicos en este reducido número de pacientes, con un seguimiento relativamente corto, son semejantes a los publicados por otros autores en un momento parecido de evolución. Las series de Nagel et al<sup>13</sup>,

Rinonapoli et al<sup>14</sup>, Naudie et al<sup>15</sup>, entre otros, muestran entre un 73%-90% de pacientes satisfechos a los 5 años de evolución independientemente de la fijación utilizada, por lo que, a simple vista, no se hace evidente la ventaja de este nuevo material.

Sin pretender entrar en discusión acerca del tipo de osteotomía más recomendable, que en nuestro caso siempre fue de tipo Coventry, este material no aporta ningún elemento que de por sí pretenda mejorar el resultado de la osteotomía tibial. No obstante, este sistema presenta, a nuestro entender, ventajas técnicas y clínicas que pueden hacer más fácil la obtención de correcciones homogéneamente satisfactorias. Entre las primeras se subraya el hecho de separar la fijación del implante de la corrección final. Al realizar en un primer tiempo la fijación de la placa el cirujano se ocupa exclusivamente de la fijación óptima de los tornillos, que habitualmente se consigue. Después llega el momento de realizar la corrección mediante el tornillo a compresión que se comprueba mediante radioscopia, tantas veces y en tantas

proyecciones como el cirujano precise y sin riesgo de desmontaje del sistema. La adición de un tercer tornillo, a compresión a través del foco, refuerza la síntesis. El seguimiento de estos pasos ha permitido obtener, uniformemente, una corrección satisfactoria a 8° de valgo.

En segundo lugar se aprecian ventajas clínicas en cuanto a la solidez y estabilidad de un montaje que permite reiniciar la movilidad de la rodilla a las pocas horas de la intervención y la carga parcial a los pocos días. Esto supone, en teoría, menor incidencia de trombosis venosa profunda (ningún caso en nuestra serie), menor atrofia muscular, menores necesidades de rehabilitación (ningún paciente en nuestra serie), y disminuye el riesgo de patela baja por adherencias o fibrosis del ligamento rotuliano.

Comparado con otros sistemas puede considerarse superior a las grapas más yeso, ya que aunque permiten la carga parcial con calza de yeso, la movilidad de la rodilla no se recupera hasta las 5 o 6 semanas en que se retira<sup>3</sup>. Las placas anguladas permiten habitualmente la marcha en descarga completa sin inmovilización adicional desde el postoperatorio, pero la carga no se autoriza hasta la sexta semana<sup>5</sup>. Únicamente los fijadores externos autorizan el apoyo precoz a los pocos días de la intervención, pero, en general, son mal tolerados por los pacientes y pueden presentar problemas en el cuidado de sus clavos. Las complicaciones observadas no difieren significativamente de lo ya publicado en la literatura cuando se realiza este tipo de osteotomía<sup>4,5,12</sup>.

Sin embargo, como caso aparte no incluido en este estudio, en un paciente se utilizó este implante para estabilizar una osteotomía en cúpula, según técnica de Maquet. En este paciente se apreció un retardo de consolidación en el foco de osteotomía, con fracaso del material a nivel de la unión de la placa horizontal con el tornillo deslizante a los 4 meses de la intervención, que obligó a su retirada y fijación con grapas y yeso. Aun sin ser una apreciación concluyente parece desprenderse que este material no permite la movilidad y la carga precoz en osteotomías que, de por sí, no sean autoestables, no siendo recomendable para osteotomías en cúpula.

Como conclusión podría decirse que la placa VCO proporciona una fijación sólida y estable de la osteotomía que permite una recuperación funcional precoz de la rodilla, superior a otros sistemas utilizados. Permite realizar reajustes para obtener correcciones precisas sin deterioro del hueso tibial y logra, prácticamente en todos los casos, una correc-

ción óptima, factor que constituye un elemento de buen pronóstico para mantener los resultados a largo plazo.

## BIBLIOGRAFÍA

1. Antonescu DN. Is knee osteotomy still indicated in knee osteoarthritis? *Acta Orthop Belg* 2000;66:421-32.
2. Majima T, Yasuda K, Katsuragi R, Kaneda K. Progression of joint arthrosis 10 to 15 years after high tibial osteotomy. *Clin Orthop* 2000;381:177-84.
3. Boada E. Osteotomía tibial proximal valguizante tipo Coventry. En: Josa S, Palacios J, editors. *Cirugía de la Rodilla*. Barcelona: Editorial Jims S.A., 1995; p. 359-79.
4. Sánchez M. Cirugía no protésica de la artrosis de rodilla. En: Canosa R, Rodríguez L, editors. *La Rodilla*. Tomo II. Monografías Médico-Quirúrgicas del Aparato Locomotor. Barcelona: Masson, 2001; p. 105-33.
5. Poilvache P. Osteotomy for the arthritic knee: a European perspective. En: Insall J, Scott N, editors. *Surgery of the Knee*. Tomo 2. Philadelphia: Churchill Livingstone, 2001; p. 1465-506.
6. Ahlback S. Osteoarthrosis of the Knee. A Radiographic investigation. *Acta Radiol Scand* 1968;(Suppl 277):7-72.
7. Alicea J. Scoring systems and their validation for the arthritic knee. En: Insall J, Scott N, editors. *Surgery of the Knee*. Tomo 2. Philadelphia: Churchill Livingstone, 2001; p. 1507-15.
8. Coventry M, Ilstrup D, Wallrichs S. Proximal tibial osteotomy. A critical long-term study of eighty-seven cases. *J Bone Joint Surg Am* 1993;75A:196-201.
9. Insall J, Joseph D, Msika C. High tibial osteotomy for varus gonarthrosis. A long-term follow-up study. *J Bone Joint Surg Am* 1984;66A:1040-8.
10. Gracia I, Sanz J, Sebastián E. Osteotomía valguizante de tibia en el tratamiento del genu varo artrósico. *Rev Ortop Traumatol* 1997;41:60-5.
11. Lizaur A, Cebrián R, Sebastián E. Prótesis total de rodilla tras osteotomía tibial por genu varo artrósico. *Rev Ortop Traumatol* 1999;43:342-6.
12. Kirgis A, Albrecht S. Palsy of the deep peroneal nerve after proximal tibial osteotomy. An anatomic study. *J Bone Joint Surg Am* 1992;74A:1180-5.
13. Nagel A, Insall J, Scuderi G. Proximal tibial osteotomy. A subjective outcome study. *J Bone Joint Surg Am* 1996;78A:1353-8.
14. Rinonapoli E, Mancini GB, Corvaglia A, Musiello S. Tibial osteotomy for varus gonarthrosis. A 10 to 21 year follow-up study. *Clin Orthop* 1998;353:185-93.
15. Naudie D, Bourne RB, Rorabeck CH, Bourne TJ. The Insall Award. Survivorship of the high tibial valgus osteotomy. A 10 to 22 year follow up study. *Clin Orthop* 1999;367:18-27.