

A. Güemes,
R. Sousa,
A. Navarro,
R. Andrés,
R. Lozano

Mastectomía bilateral profiláctica en paciente portadora de la mutación *BRCA-1*

Prophylactic bilateral mastectomy in a *BRCA-1* mutation carrier

SUMMARY

Aim: To present a case of a *BRCA1* mutation carrier that had suffered a breast carcinoma at 22 years old and was posteriorly operated of a bilateral prophylactic mastectomy.

Methods: We performed a bilateral mastectomy 5 years after the onset of the primary tumor. We assessed the characteristics of the surgical procedure, simple mastectomy on the previously treated breast and skin sparing mastectomy on the other side.

Results: Postoperative was uneventful and the patient was discharged at the 6th day. Aesthetic result was considered excellent for the patient after 6 months from the procedure. No precancerous histological lesions were found in the specimen of mastectomy

Conclusions: Bilateral mastectomy and reconstruction is an option for women at high risk of breast carcinoma. It has proven to be effective in diminish the incidence of breast carcinoma. The age at which it should be indicated is still controversial in the literature, though we must accept that the early we practice the procedure the much the protection.

Palabras clave:

Mastectomía profiláctica. *BRCA1*. Alto riesgo.

Key words:

Prophylactic mastectomy. *BRCA1*. High risk.

Departamentos de Cirugía y Oncología Médica. Unidad de Mama. Clínico Universitario Lozano Blesa. Zaragoza.

Correspondencia:
Dr. A. Güemes.
Servicio de Cirugía A.
Clínico Universitario Lozano Blesa.
Zaragoza.
Avda. San Juan Bosco, 15.
50009 Zaragoza.
Correo electrónico:
agüemes@unizar.es

INTRODUCCIÓN

La existencia de familias con una alta incidencia de casos de cáncer mamario y sobre todo el descubrimiento de genes responsables de la aparición del mismo han obligado a los profesionales de la salud a tomar una parte activa en el manejo de esta población en riesgo. Esta circunstancia puede obligar a tomar medidas profilácticas, no solo secundaria, sino incluso primaria, la cual, hoy en día, se basa fundamentalmente en la quimioprolifaxis¹ y la cirugía profiláctica².

La cirugía profiláctica ha sido recomendada por epidemiólogos, cirujanos y oncólogos para muchos pacientes con riesgos elevados de padecer un cáncer mama-

rio³. Aunque existen estudios que demuestran una disminución de la incidencia de cáncer en las pacientes intervenidas^{2,4}, todavía no se ha generalizado su uso entre la población sometida a riesgo elevado, esta circunstancia ocurre sobre todo en Europa.

Así pues la cirugía profiláctica se mantiene, hoy en día, solo como una de las posibles opciones que debe de ofrecerse a las pacientes con riesgo elevado de presentar un cáncer de mama.

La mutación *BRCA1* confiere un riesgo de padecer carcinoma mamario de cerca de un 85% a lo largo de la vida⁵, muchas de las veces bilateral, con una media de edad de aparición de 45 años. Esta es una de las indicaciones de cirugía profiláctica mas comunes, sobre todo en EE.UU.

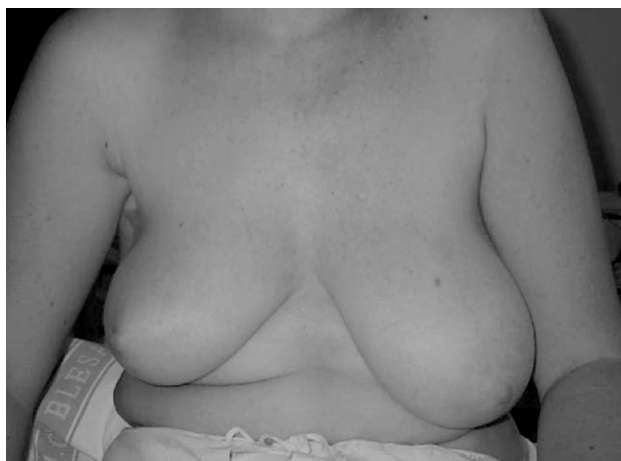

Fig. 1. Aspecto externo de la paciente antes de la intervención quirúrgica, presenta una asimetría por la cirugía previa en la mama derecha.

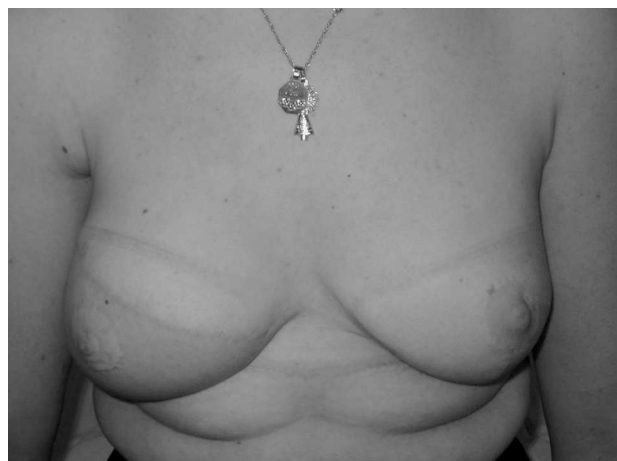

Fig. 3. Aspecto final de la paciente a los 3 meses de la mastectomía profiláctica.

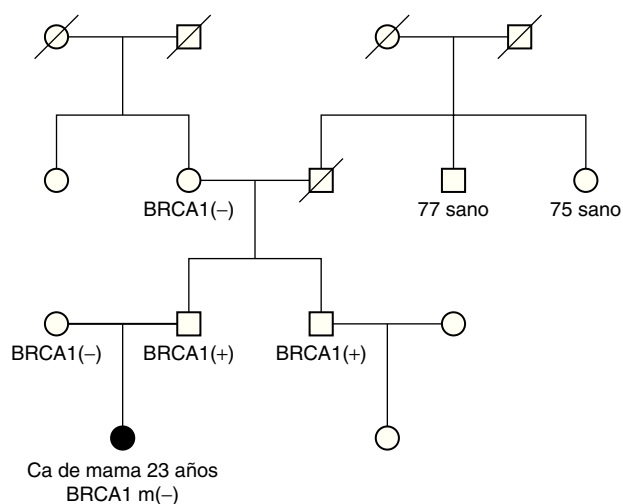


Fig. 2. Árbol genealógico familiar. Solo existe un caso reconocido de cáncer mamario en la familia en tres generaciones (la propia paciente). Transmisión de la mutación por vía paterna.

CASO CLÍNICO

Presentamos el caso de una paciente de 27 años de edad (fig. 1), portadora de una mutación *BRCA1*, a la que se le practicó una mastectomía bilateral profiláctica en nuestra institución.

Se trata de una paciente de 27 años con antecedentes de neoplasia mamaria (carcinoma ductal infiltrante, T1 N0 M0) diagnosticada a los 22 años y tratada con cirugía conservadora, quimioterapia y radioterapia. Siguiendo los criterios de la unidad de diagnóstico genéti-

co imperantes en el año 1997, se le ofreció a la paciente la posibilidad de realizar una determinación genética de las mutaciones *BRCA-1,2*, resultando ser portadora de la mutación *BRCA-1*. La citada mutación provenía de la línea paterna y no existía ningún otro caso de cáncer mamario entre los familiares de primer grado (fig. 2).

Se expusieron a la paciente las diferentes alternativas existentes, con arreglo a los criterios establecidos en nuestra unidad. En sucesivas visitas la paciente decidió someterse a cirugía profiláctica bilateral, dando el consentimiento correspondiente. Fue intervenida quirúrgicamente practicándose mastectomía simple (en el lado previamente radiado) y mastectomía con conservación de piel en el lado contralateral. Se efectuó una reconstrucción en el mismo acto operatorio mediante colgajo del gran dorsal en el lado radiado y colocación de prótesis subpectoral en el lado contralateral (fig. 3), el complejo aréola-pezones se reinjertó, en su nuevo lecho, una vez comprobada la ausencia de patología neoplásica en su base.

El postoperatorio transcurrió sin complicaciones siendo dada de alta a los 4 días de la intervención. El análisis patológico de las piezas extirpadas no reveló la presencia de ninguna lesión catalogada como preneoplásica (hiperplasias atípicas o Carcinoma "in situ"). El resultado final de la intervención fue catalogado como excelente por la paciente.

DISCUSIÓN

La cirugía profiláctica esta sujeta a controversia, aunque cada vez hay más datos que evidencia su utilidad




Fig. 4. Piezas operatorias. La masa mamaria extirpada en ambos lados es prácticamente similar con las dos técnicas quirúrgicas.

como medida preventiva^{6,7}. Las críticas a este procedimiento proceden de la falta de absoluta seguridad de las pruebas de determinación genética, la penetrancia variable del gen en las pacientes portadoras de la mutación y en la ausencia de estudios prospectivos aleatorizados^{9,11}, en cualquier caso, la cirugía profiláctica debería de ser, al menos, una opción para las pacientes que presentan un alto riesgo de padecer un cáncer mamario.

Las indicaciones para practicar una detección genética han variado a lo largo de los años siendo actualmente un tanto restrictivas. Nuestra paciente fue detectada cuando los criterios de diagnóstico genético eran un poco mas amplios que en la actualidad (los estudios de determinación genética solo se practican, actualmente, en los casos de cáncer de mama en el varón o en familias con tres familiares de 1.º grado con cáncer mamario). Con las indicaciones actuales, la citada paciente, no hubiera cumplido los criterios exigidos (basados actualmente en el rendimiento de las pruebas) y no hubiera podido ser detectada.

La edad a la que se debe practicar la mastectomía profiláctica no esta bien establecida en la literatura, en algunas series se indica que cuanto antes se realice la cirugía, mayor es el índice de protección¹³. En nuestro caso es de destacar que la paciente había presentado una neoplasia de mama a los 22 años.

La mastectomía profiláctica debe de eliminar la mayor cantidad posible de tejido mamario, incluyendo la prolongación axilar, areola y tejido subareolar. La mayoría de los autores se inclinan por la mastectomía simple seguida de reconstrucción inmediata en lugar de las mastectomías subcutáneas que conservan el complejo areola-pezones y por ende una cantidad significativa de tejido mamario⁸. También están de acuerdo los autores en que es imprescindible realizar una reconstrucción inmediata, lo que implica procedimientos relativamente complejos y costosos.

En nuestro caso practicamos una mastectomía simple en uno de los lados debido al tratamiento radioterápico anterior, que nos condicionaba la técnica a emplear, obligándonos a aportar tejido bien vascularizado a través de un colgajo del gran dorsal.

En el lado contralateral nos inclinamos por una técnica menos agresiva como es la mastectomía con conservación de piel siguiendo un patrón cutáneo de reducción mamaria y colocando prótesis de silicona por debajo del pectoral, siguiendo una técnica propia. Con ambas técnicas se elimina una cantidad de tejido similar (fig. 4). La reconstrucción de la areola se realizó en ambos casos mediante un injerto libre de su propio complejo areola-pezones, previamente extraído.

Las series publicadas en la literatura indican que muy pocas pacientes se arrepienten de la opción quirúrgica⁹, prefiriendo tomar parte activa en su proceso de profilaxis que simplemente esperar a que aparezca el posible cáncer.

Existen datos de que la mastectomía profiláctica también aporta beneficios psicológicos (disminución del stress, mejoras en su vida sexual etc.) en la población intervenida, sobre las pacientes sometidas solo a vigilancia o a tratamiento con tamoxifeno¹⁰.

La incidencia de neoplasias ocultas en las piezas de mastectomía es variable existiendo series con una gran incidencia¹² y otras con una incidencia similar a las del resto de mastectomías consideradas profilácticas¹¹. En nuestra serie de 63 pacientes intervenidas la incidencia de neoplasias ocultas es muy alta (mas del 50%), dato significativo dado que pocas de nuestras pacientes son *BRCA (+)*.

En conclusión pensamos aunque todavía no se ha establecido con certeza el verdadero riesgo de este tipo de pacientes, existen suficientes evidencias en la literatura científica como para recomendar la mastectomía bilateral profiláctica como una de las opciones preferentes para las pacientes portadoras de la mutación *BRCA1*.

BIBLIOGRAFÍA

1. Fisher B, Costantino JP, Wickerham DL, Redmond CK, Kavanah M, Cronin WM, et al. Tamoxifen for prevention of Breast cancer: Report of the National Surgical Adjuvant Breast and Bowel project P-1 study. *J Natl Cancer Inst* 1998;90:1371-8.
2. Hartmann LC, Schaid DJ, Woods JE, Crotty TP, Myers JL, Arnold PG, et al. Efficacy of bilateral mastectomy in women with a family history of breast cancer. *N Engl J Med* 1999;340:77-84.
3. Society of Surgical Oncology. SSO Develops Position Statement on Prophylactic Mastectomies. *SSO News* 1993;1:10-4.
4. Peralta EA, Ellenhorn JD, Wagman LD, Dagens A, Andersen JS, Chu DZ. Contralateral Prophylactic Mastectomy Improves the outcome of Selected Patients Undergoing mastectomy for Breast Cancer. *Am J Surg* 2000;180:439-45.
5. Ford D, Easton DF, Bishop DT, Narod SA, Goldgar DE. Risk of Cancer in *BRCA1* Mutation Carriers. *Lancet* 1994;343:692-5.
6. Hartmann LC. Studies Show Prophylactic Surgeries Seem to Reduce Cancer Risk. *J Natl Cancer Inst* 1997;89:762-9.
7. Meijers-Heijboer H, Brekelmans C, Menke-Pluimers M, Seynaeve C, Baalbergen A, Burger C, et al. Use of genetic testing and prophylactic mastectomy and oophorectomy in women with breast and ovarian cancer from families with a *BRCA1* or *BRCA2* mutation. *J Clin Oncol* 2003;21:1675-81.
8. Lopez MJ, Porter KA. The Current Role of Prophylactic Mastectomy. *Surg Clin North Am* 1996;76:231-42.
9. Eisen A, Rebbeck TR, Wood WC, Weber WL. Prophylactic surgery in women with hereditary predisposition to breast and ovarian cancer. *J Clin Oncol* 2000;18:1980-5.
10. Hatcher MB, Fallowfield L, Ahern R. The psychosocial impact of bilateral prophylactic mastectomy: Prospective study using questionnaires and semistructured interviews. *BMJ* 2001;322:76-9.
11. Wickman M, Sandelin K, Arver B. Technical aspects and outcome after prophylactic mastectomy and immediate breast reconstruction in 30 consecutive high risk patients. *Plast Reconstr Surg* 2003;111:1069-77.
12. Hoogerbrugge N, Bult P, Widt-Levert LM, Beex LV, Kiemeny L, Ligtenberger MJ, et al. High prevalence of premalignant lesions in prophylactically removed breasts from women at hereditary risk for breast cancer. *J Clin Oncol* 2003;21:41-5.