

Estudio biomecánico del tornillo canulado de Herbert en el tratamiento de la pseudoartrosis de clavícula*

I. Proubasta^a, J. Itarte^a, C. Lamas^a, M. Llusà^b, J. Gil-Mur^c, J.A. Planell^c y M.P. Ginebra^c

^aServicio de Cirugía Ortopédica y Traumatología. Hospital Sant Pau. Barcelona. España. ^bCátedra de Anatomía. Facultad de Medicina. Hospital Clínic. Barcelona. España. ^cCREB. Departamento de Ciencia dels Materials i Enginyeria Metallúrgica, UPC. Barcelona. España.

Objetivo. Valorar biomecánica y clínicamente una técnica alternativa quirúrgica para el tratamiento de la pseudoartrosis del tercio medio de la clavícula.

Material y método. Estudio mecánico: diecinueve especímenes de clavículas humanas fueron divididos en tres grupos: grupo A, 5 clavículas intactas, grupo B, 5 clavículas osteotomizadas perpendicularmente al eje longitudinal del hueso, en su parte media, y tratadas con placas DCP de 3,5 mm y 6 orificios, y grupo C, 9 clavículas osteotomizadas y tratadas con clavo canulado de Herbert, de 4,5 mm.

Todas las clavículas fueron sometidas a ensayos mecánicos en una máquina de ensayos servohidráulica obteniendo la resistencia máxima (N), la rigidez (N/Mm) y la tensión máxima (Mpa).

Resultados. Estudio mecánico: tanto la placa recta DCP como el tornillo canulado de Herbert se comportaron mecánicamente de forma similar.

Conclusiones. La ventaja de la síntesis intramedular con tornillo canulado de Herbert es que no requiere una segunda operación para retirar el implante una vez conseguida su consolidación.

Palabras clave: clavícula, pseudoartrosis, tornillo, placa, clavo intramedular.

Biomechanical study of the Herbert cannulated screw in the treatment of clavicular nonunion

Objective. The biomechanical and clinical assessment of an alternative surgical technique for the treatment of nonunion of the middle third of the clavicle.

Materials and methods. Mechanical study: nineteen specimens of human clavicle were divided into three groups: group A, 5 intact clavicles; group B, 5 clavicles with an osteotomy perpendicular to the longitudinal axis of the bone in the middle third, treated with 3.5-mm, 6-hole DCP plates; and group C, 9 osteotomized clavicles treated with a 4.5-mm Herbert cannulated screw.

All clavicles were subjected to mechanical tests in a hydraulic testing machine to obtain maximum resistance (N), rigidity (N/Mm), and maximum stress (Mpa).

Results. Mechanical study: the flat DCP plate and Herbert cannulated screw showed similar mechanical behavior.

Conclusions. The advantage of intramedullary synthesis with the Herbert cannulated screw is that it does not require a second operation to remove the implant after bone healing.

Key words: clavicle, nonunion, screw, plate, intramedullary nail.

*Premio Fundación SECOT Investigación Clínica en Cirugía Ortopédica y Traumatología 2002

Correspondencia:

I. Proubasta.
Servicio de COT. Hospital Sant Pau.
Avda. San Antonio M.^a Claret, 167.
08025 Barcelona.
Correo electrónico: iproubasta@hsp.santpau.es

Recibido: enero de 2003.

Aceptado: abril de 2003.

Si bien la frecuencia de las fracturas de la clavícula se sitúa entre el 5% y el 16% de todas las lesiones esqueléticas¹⁻⁴, la pseudoartrosis presenta una incidencia entre el 0,1% y el 15% de los casos, siendo su tercio medio la localización más frecuente^{3,4}.

Entre los factores predisponentes a desarrollar una pseudoartrosis de clavícula se incluyen los traumatismos de alta energía⁵, el grado de desplazamiento inicial⁶, la interposición de partes blandas⁵, las refracturas, las cirugías previas^{7,8} y una inmovilización inadecuada⁵⁻⁸.

En general, la pseudoartrosis sintomática de clavícula requiere un tratamiento quirúrgico, el cual puede ser paliativo o reconstructivo. Las operaciones paliativas incluyen la resección parcial o total de la clavícula para proporcionar alivio al dolor severo, o descomprimir las estructuras neurovasculares. En este aspecto, si bien hay autores⁹ que opinan que la resección del tercio medio de la clavícula no comporta una significativa pérdida de la funcionalidad del hombro, siempre y cuando se conserven sus extremos, creemos que la clavícula, al ser un elemento fundamental en la biomecánica de la articulación del hombro, debe preservarse siempre que se pueda.

Por otro lado, las operaciones reconstructivas han utilizado diferentes medios de fijación para conseguir la consolidación ósea, entre los que cabe citar los fijadores externos, clavos intramedulares, tornillos con o sin cerclajes, placas e injertos vascularizados de peroné. Dentro de toda esta gama de material de osteosíntesis, las placas y los sistemas endomedulares son los más utilizados, y además, dependiendo del tipo de pseudoartrosis, atrófica o hipertrófica, será necesario el aporte de injertos óseos¹⁰.

El objetivo de nuestro estudio es analizar el comportamiento mecánico de dos sistemas diferentes de fijación como son la placa y el tornillo canulado de Herbert.

MATERIAL Y MÉTODO

Se utilizaron 20 clavículas humanas, obtenidas de 20 donantes, con edades comprendidas entre 30 y 72 años. Todas las piezas fueron radiografiadas en proyecciones frontal y dorsal para descartar anomalías morfológicas. Después de extraer todos los tejidos blandos, los especímenes fueron guardados en bolsas de plástico individuales a -80°C . Una de las clavículas fue eliminada del estudio como consecuencia de una fractura provocada durante la exéresis de los tejidos blandos.

Antes de proceder al estudio biomecánico los especímenes fueron descongelados en suero salino y a temperatura ambiente por espacio de dos horas. Cada clavícula fue asignada de forma aleatoria a uno de los tres grupos.

En el grupo A se incluyeron 5 clavículas que fueron analizadas intactas. En el grupo B con 5 clavículas, se rea-

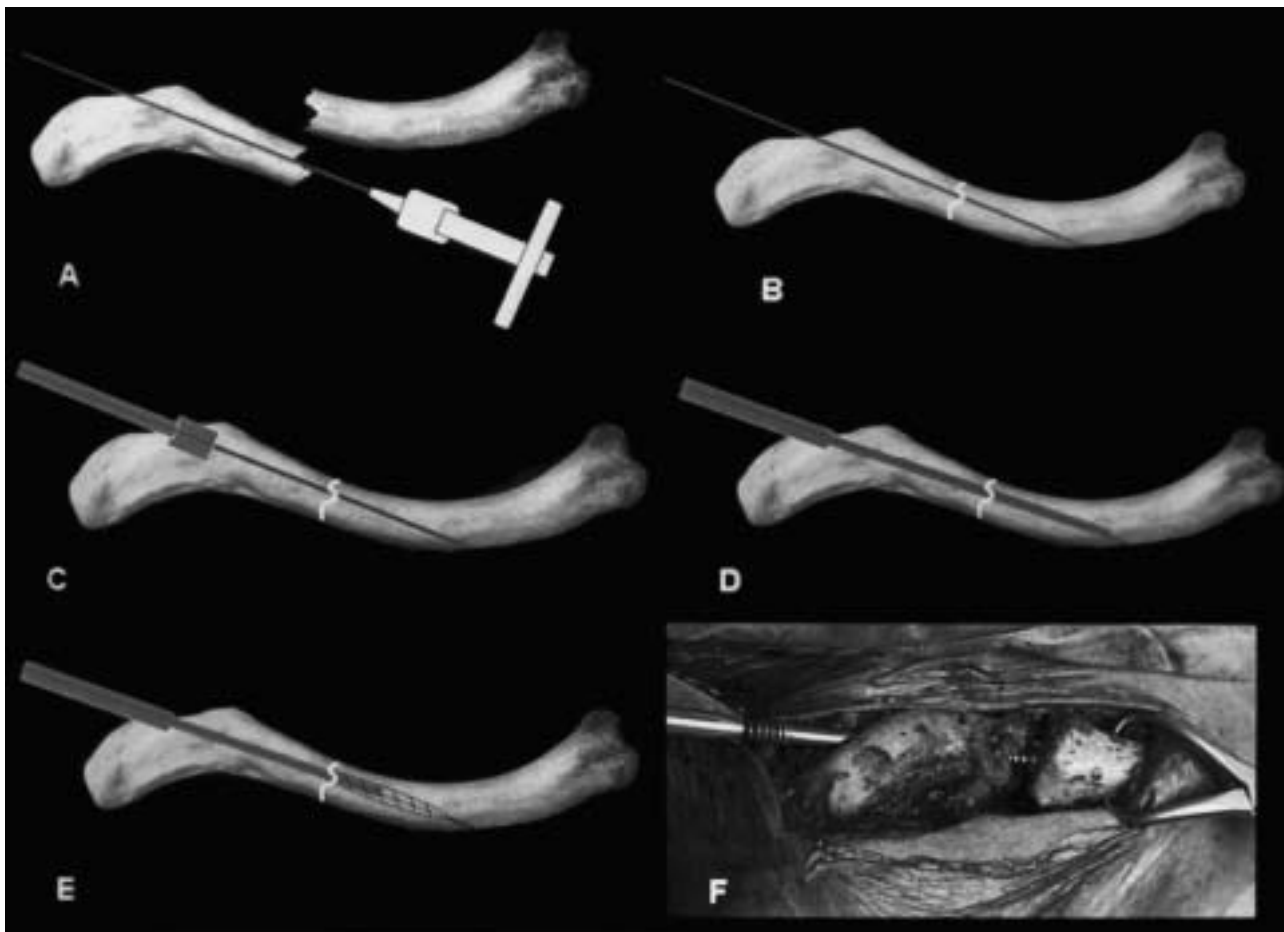


Figura 1. Esquema de la inserción del tornillo canulado de Herbert. (A) Introducción de la aguja guía retrógrada. (B) Reducción. (C) Labrado del segmento proximal. (D) Labrado del segmento distal. (E) Paso de rosca con terraja. (F) Colocación del tornillo de Herbert.

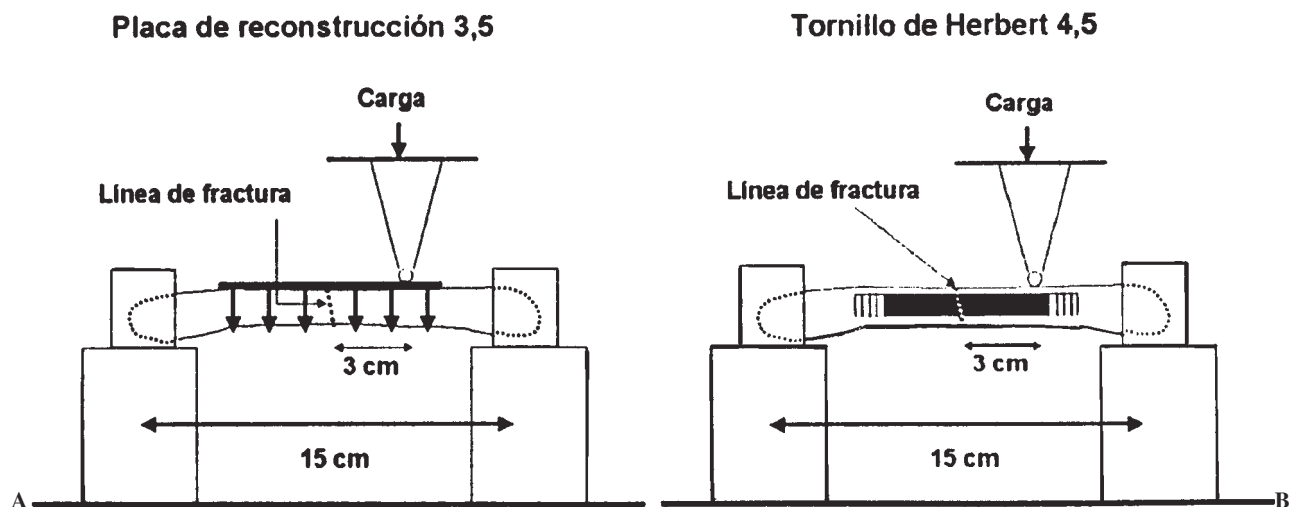


Figura 2. Colocación de las clavículas en la máquina de ensayos. (A) Placas DCP de 3,5 mm. (B) Tornillos canulados de Herbert de 4,5 mm.

lizó una osteotomía vertical, en su tercio medio, con sierra oscilante y síntesis con placas DCP® de 3,5 mm, con 6 orificios (Synthes, Bettlach, Suiza). Antes de proceder a la osteotomía las placas fueron moldeadas para adaptarlas a cada espécimen. En todos los casos la línea de osteotomía coincidió en la mitad exacta de la placa, con el fin de que en ambos fragmentos claviculares se pudieran colocar tres tornillos. Para el grupo C se utilizaron 9 clavículas osteotomizadas y sintetizadas con un clavo canulado tipo Herbert, de 4,5 mm (Zimmer, Estados Unidos), (fig. 1).

Todas las clavículas fueron sometidas a ensayos mecánicos mediante la máquina servohidráulica (MTS-Bionix, MTS Systems GmbH, Berlín, Alemania) con una célula de carga de 10 KN y una velocidad de ensayo de 3 mm/mn. Los extremos de las clavículas fueron fijadas en cajas de aluminio rellenas de resina de poliéster.

Las clavículas se colocaron sobre los soportes de la máquina (fig. 2), de tal forma que entre los centros de las mordazas que aseguraban los extremos claviculares había una distancia de 15 cm, y la fuerza de ensayo se aplicó a 3 cm de la línea de fractura.

Se midió y se calculó la resistencia máxima (N), la rigidez (N/mm) y la tensión máxima (Mpa).

Para el análisis de los resultados se utilizó la técnica de doble varianza de ANOVA con una $p < 0,05$ (probabilidad de 99,5 %).

RESULTADOS

La dispersión observada en los tres grupos fue debida a las diferentes dimensiones de cada clavícula (tablas 1, 2 y 3). Para el cálculo de la resistencia máxima se tomó el diámetro del hueso en la zona de osteotomía.

El análisis estadístico de la máxima tensión no mostró diferencias significativas entre los tres grupos, ni tampoco cuando se compararon los dos grupos de clavículas osteosintetizadas ni entre los grupos de clavículas sanas y las sintetizadas con tornillo canulado de Herbert.

DISCUSIÓN

Para el tratamiento quirúrgico de las pseudoartrosis de clavícula se han empleado múltiples y variadas técnicas, si

Tabla 1. Ensayos mecánicos con las clavículas intactas (grupo A)

Clavícula	Sección (mm ²)	Resistencia máxima (N)	Rigidez (N/mm)	Tensión máxima (Mpa)
1	78,5	429	98	5,5
2	78,5	634	90	8,1
3	102,2	345	101	3,4
4	78,5	307	95	3,9
5	113,5	713	90	6,3

mm: milímetros; N: Newton; N/mm: Newton/milímetro; Mpa: Megapascales.

Tabla 2. Ensayos mecánicos con las clavículas fijas con placa DCP (grupo B)

Clavícula	Sección (mm ²)	Resistencia máxima (N)	Rigidez (N/mm)	Tensión máxima (Mpa)
1	143,1	1.137	105	7,9
2	83,3	217	53	2,6
3	169,7	1.021	120	6,0
4	105,7	225	56	2,1
5	109,4	650	78	5,9

mm: milímetros; N: Newton; N/mm: Newton/milímetro; Mpa: Megapascales; DCP: *dynamic compression plate* (placa dinámica de compresión).

Tabla 3. Ensayos mecánicos con las clavículas fijas con tornillo canulado de Herbert (grupo C)

Clavícula	Sección (mm ²)	Resistencia máxima (N)	Rigidez (N/mm)	Tensión máxima (Mpa)
1	63,6	257	50,2	4,1
2	78,5	432	79,8	5,5
3	63,6	817	151,6	12,8
4	56,7	106	58,1	1,9
5	115,3	333	77,8	2,9
6	59,4	530	88,2	8,9
7	78,5	745	106,8	9,5
8	63,6	392	43,5	6,2
9	113,0	305	93,1	2,7

mm: milímetros; N: Newton; N/mm: Newton/milímetro; Mpa: Megapascales.

bien las dos más ampliamente utilizadas son las que requieren como material de osteosíntesis las placas y tornillos, y los clavos endomedulares, aunque el empleo de placas y tornillos, con o sin aporte de injertos óseos, constituye el tratamiento de elección, pues controlan la rotación, alineación y restauración de la longitud de la clavícula, la compresión apropiada del foco de pseudoartrosis cuando se coloca la placa en la superficie dorsal del hueso y obtienen una tasa de consolidación alta, permitiendo la rápida movilización del hombro en el postoperatorio inmediato. No obstante, tenemos como inconvenientes que las placas y los tornillos precisan una mayor exposición quirúrgica para su colocación y hay que retirarlos lo antes posible por la protrusión subcutánea del material y un elevado potencial de refractura después de proceder a su extracción.

Por lo que respecta a los clavos endomedulares, existen una gran variedad de ellos, entre los que cabe citar las agujas de Kirschner, clavos de Steinmann lisos y/o con doble rosca, de Knowles y/o los modificados de Hagie. Aunque los clavos endomedulares requieren menor tiempo de exposición quirúrgica, y en consecuencia, una menor disección de tejidos blandos y desperiostización del hueso, presentan el inconveniente de que, a veces, son difíciles de colocar por la doble curvatura de la clavícula y al no controlar la rotación requieren, en el postoperatorio, una inmovilización relativamente prolongada. Asimismo, no hay que olvidar la frecuente protrusión y migración del material en la parte posterior del hombro, especialmente cuando se utilizan agujas y/o clavos lisos y de pequeño calibre.

El sistema que se presenta en este trabajo utiliza como sistema de fijación el tornillo canulado de Herbert, que consigue una compresión óptima al actuar como un sistema de apoyo en tres puntos, evitando la rotación de los fragmentos óseos. Además, este sistema no protuye ni hay que retirarlo después de la consolidación, pues queda enterrado en el

hueso. Asimismo, en caso de utilizar injertos óseos, pueden colocarse en todo su perímetro, a diferencia de cuando se emplean placas que sólo pueden adaptarse en la cara inferior y anterior de la clavícula. La inmovilización postoperatoria no difiere del preconizado cuando se utilizan placas y tornillos, esto es, no permitir movimientos que superen los 90° de flexión o abducción, pues la clavícula comienza su movimiento de rotación fisiológica, hasta que se obtenga un callo suficientemente estable, que por lo general se desarrolla entre la tercera y sexta semana.

BIBLIOGRAFÍA

1. Simpson NS, Jupiter JB. Clavicular nonunion and malunion: evaluation and surgical management. *J Am Acad Orthop Surg* 1996;4:1-8.
2. Jones GL, McCluskey GM III, Curd DT. Nonunion of the fractured clavicle: evaluation, etiology and treatment. *J Southern Orthop Assoc* 2000;9:43-55.
3. Nordquist A, Peterson C. The incidence of fractures of the clavicle. *Clin Orthop* 1994;300:127-32.
4. Craig EV. Fractures of the clavicle. In: Rockwood CA Jr, Matsen FA III, editors. *The Shoulder*. Tomo I Philadelphia: Saunders, 1990; p. 367-412.
5. Manske DJ, Szabo RM. The operative treatment of mid-shaft clavicular nonunions. *J Bone Joint Surg Am* 1985;67A:1367-71.
6. Hill JM, McGuire MH, Crosby LA. Closed treatment of displaced middle-third fractures of the clavicle gives poor results. *J Bone Joint Surg Br* 1997;79B:537-9.
7. Poigenfürst J, Rappold G, Fisher W. Plating of fresh clavicular fractures: Results of 122 operations. *Injury* 1992;23:237-41.
8. Schwarz N, Hocker K. Osteosynthesis of irreducible fractures of the clavicle with 2.7 mm ASIF plates. *J Trauma* 1992;33:179-83.
9. Middleton SB, Foley SJ, Foy MA. Partial excision of the clavicle for nonunion in national hunt jockeys. *J Bone Joint Surg Br* 1995;77B:778-80.
10. Zenni EJ Jr, Krieg JK, Rosen MJ. Open reduction and internal fixation of clavicle fractures. *J Bone Joint Surg Am* 1981; 63A:147-51.

Conflicto de intereses. Los autores no hemos recibido ayuda económica alguna para la realización de este trabajo. Tampoco hemos firmado ningún acuerdo por el que vayamos a recibir beneficios u honorarios por parte de alguna entidad comercial. Por otra parte, ninguna entidad comercial ha pagado ni pagará a fundaciones, instituciones educativas u otras organizaciones sin ánimo de lucro a las que estemos afiliados.