

## Diagnóstico de leucemia aguda linfoblástica a raíz de un dolor torácico

**Introducción.** La leucemia aguda es la neoplasia más frecuente en niños; en el 80% son leucemias linfoides agudas, mientras que en adultos, la mayoría son leucemias mieloides agudas<sup>1</sup>. Las manifestaciones clínicas no suelen preceder al diagnóstico en más de 3 meses aunque, en ocasiones, la leucemia aguda linfoblástica puede diagnosticarse al practicar una analítica por cualquier otro motivo, aunque lo habitual es que los enfermos presenten síntomas de insuficiencia medular provocada por la proliferación blástica<sup>2</sup>. El diagnóstico de dicha entidad se basa en el estudio citomorfológico e inmunohistoquímico de las células leucémicas (blastos), así como en el examen citogenético, por el significado pronóstico que confiere a la leucemia aguda linfoblástica<sup>3</sup>.

**Caso clínico.** Mujer de 33 años que acudió a nuestro centro por dolor en el hemitórax derecho de características mecánicas, irradiado a espalda y brazo derecho, de 2 días de evolución. Dicho dolor se inició tras la realización de un esfuerzo físico. La enferma no refería otra sintomatología clínica. Como antecedentes personales destacaban: síndrome vertiginoso diagnosticado en el año 1995 sin tratamiento en la actualidad, síndrome ansioso-depresivo de años de evolución en tratamiento ocasional con bromazepam. En la exploración física, la paciente estaba febricular (37,5 °C), con el resto de constantes mantenidas y presentaba petequias en la cara interna de ambas extremidades superiores y adenopatías laterocervicales y supraclaviculares de tamaño inferior a 1 cm, rodaderas e indoloras. El resto de la exploración física por aparatos fue normal.

Ante los hallazgos de la exploración física se decidió la práctica de una analítica, objetivándose una bicitopenia (eritrocitos  $3,27 \times 1.0^{12}/l$ ; hemoglobina, 10,2 g/dl; hematocrito del 28% y plaquetas de  $19,900/l$ ), con normalidad de la serie blan-

ca y discreta elevación de las LDH (574 U/l). La bioquímica, el perfil hepático y la coagulación eran normales, así como la radiografía de tórax y el electrocardiograma. Con el diagnóstico de bicitopenia a estudio, la paciente ingresó en nuestro centro; en el mielograma se objetivó un aspirado medular marcadamente hiper celular, con escasos precursores de las 3 series hematopoyéticas y con infiltración masiva por células blásticas de tamaño variable, de núcleo irregular, cromatina laxa y citoplasma muy escaso y sin granulación. Tras el estudio inmunológico y citogenético, fue diagnosticada de leucemia aguda linfoblástica de estirpe B con coexpresión de CD13, CD4, CD56 y CD38, BCR-ABL + recibiendo tratamiento quimioterápico de inducción.

**Discusión y conclusiones.** Las manifestaciones clínicas de la leucemia aguda linfoblástica dependen, por una parte, de la insuficiencia medular provocada por la proliferación blástica y, por otra, de la infiltración de los distintos órganos y tejidos. El comienzo de dicha entidad es casi siempre agudo y las manifestaciones clínicas no suelen preceder al diagnóstico en más de 3 meses, aunque de forma inhabitual puede diagnosticarse al practicar una analítica por cualquier otro motivo<sup>2</sup>. En la mitad de los pacientes se detecta fiebre, en general a causa de una infección, aunque en el 25% de los casos su origen es tumoral. En el 50% de los pacientes se objetiva una diatesis hemorrágica cutánea o mucosa. En un 71% de los casos se objetiva un síndrome constitucional, adenopatías periféricas en un 55%, esplenomegalia en un 40%, hepatomegalia en un 60-80% y ensanchamiento del mediastino en un 18% de los casos. Se observa anemia y trombopenia en un 94 y un 90% de los casos, respectivamente<sup>4</sup>.

En esta paciente afectada de una leucemia aguda linfoblástica, los únicos datos a favor de esta entidad eran los hallazgos en la exploración física (febrícula, adenopatías periféricas y petequias localizadas en zonas inhabituales), dado que la clínica no era sugestiva de leucemia aguda.

Se han descrito formas de presentación atípica de esta entidad; en forma de abdomen agudo<sup>5</sup> o en forma de dorsalgia<sup>6</sup>, aunque en nuestro caso sería más bien un hallazgo casual. De no haber solicitado la analítica a su llegada a urgencias, la paciente hubiera

sido diagnosticada tardíamente de esta enfermedad, con el consiguiente empeoramiento pronóstico e inicio de un tratamiento efectivo *a priori*.

**M. Junyent Priu**

Residente de medicina Familiar y Comunitaria. Hospital Clínic. Barcelona. Barcelona. España.

1. Schumacher HR, Alvares CJ, Blough RL, Mazzella F. Acute leukemia. Clin Lab Med 2002;22:153-92.
2. Goraya JS, Viridi VS, Marxaha N, Khadwal A, Parmar VR. Acute lymphoblastic leukemia presenting as cyclic neutropenia. Pediatr Hematol Oncol 2002;19:279-82.
3. Kebriaei P, Anatasi J, Larson RA. Acute lymphoblastic leukemia: diagnosis and classification. Best Pract Res Clin Haematol 2002;15:597-621.
4. Elloumi M, Hafsia R, el Omri H, Souiissi T, Hafsia A, Ennabli S, et al. Epidemiologic, clinical and cytohematologic characteristics of adult acute lymphoblastic leukemia in Tunisia. Tunis Med 2002;80:199-202.
5. Abdul Wahid FS, Keng CS, Ali RA. Acute leukemia masquerading as acute abdomen. Hosp Med 2002;63:372-3.
6. Bechers R, Uyttebroeck A, Demaerel P. Acute lymphoblastic leukemia presenting with low back pain. Eur J Paediatr Neurol 2002;6:285-7.

## Hipotiroidismo primario en el anciano

**Introducción.** La radioterapia externa craneocervical es una causa frecuente de hipotiroidismo primario<sup>1</sup>. La prevalencia de hipotiroidismo aumenta a medida que avanza la edad (1-2% en mayores de 65 años), y los ancianos son especialmente difíciles de diagnosticar, ya que sus manifestaciones clínicas pueden escapar a la detección confundiendo con los achaques de la edad avanzada, pueden aparecer demenciados o desarrollar importantes alteraciones de la conducta, como psicosis, delirio y paranoia<sup>2,3</sup>.

**Palabras clave:** Leucemia aguda linfoblástica. Petequia. Bicitopenia.

**Palabras clave:** Hipotiroidismo. Radioterapia. Anciano. Demencia.

**Caso clínico.** Mujer de 80 años con antecedentes personales de hipertensión de 10 años de evolución en tratamiento con furosemida e hipercolesterolemia de 2 años de evolución en tratamiento con estatinas. En septiembre de 2003 fue diagnosticada de carcinoma epidermoide de glotis, en estadio  $T_3N_1M_0$ , el cual fue tratado con quimioterapia y radioterapia. Una semana antes de acudir a la consulta comenzó con pérdida de memoria reciente; su familia achaca este deterioro a la «senilidad». Además, en los últimos días se ha añadido una alteración de la conducta acompañada de delirios, motivo por el que se solicita la consulta. La paciente está agresiva e irritada sin causa alguna que lo justifique, desconfía de todos y admite que ha observado cómo le esconden el dinero; además, en varias ocasiones la han encontrado hablando sola.

Al realizar la anamnesis por aparatos destaca que desde hace 6 meses la paciente se fatiga mucho al subir escaleras, ronca por las noches y presenta sensación distérmica. La exploración física es completamente anodina excepto el Minixamen Cognoscitivo, en el cual la paciente obtuvo una valoración de 19 puntos (por debajo de 24 puntos sugiere deterioro cognitivo).

Se realizó un hemograma, una bioquímica completa y se solicitaron pruebas de función tiroidea y se realizó un electrocardiograma. Los resultados se exponen a continuación: en el hemograma destacaban los siguientes datos: hemoglobina de 11 g/dl, VCM de 86 fl, HCM de 34 g/dl, y el resto de los resultados fueron completamente normales. Lo que definitivamente dio el diagnóstico fue el estudio de la función tiroidea, en el que se encontraron las siguientes alteraciones:  $T_4$  libre de 0,5  $\mu$ g/dl y TSH > 40  $\mu$ U/ml. Los anticuerpos antimicrosomales y antitiroglobulina fueron negativos. Se inició un tratamiento con levotiroxina por vía oral a dosis de 25  $\mu$ g/día, aumentándolas con incrementos de 25  $\mu$ g/día cada 2 semanas hasta alcanzar sin problemas una dosis total de 75  $\mu$ g/día. Al cabo de 7 semanas de tratamiento se confirmó que la paciente estaba de nuevo en su situación basal.

**Discusión y conclusiones.** La paciente presenta un hipotiroidismo primario iatrogénico debido a tratamiento con radioterapia externa craneocervical.

Las pruebas tiroideas son especialmente importantes en ancianos con síntomas vagos e inexplicados. La mejor prueba es la detección sistemática de TSH sérica, que alcanza niveles superiores a 10 mY/ml mucho antes de que aparezcan las manifestaciones clínicas de hipotiroidismo<sup>3</sup>. El índice de  $T_4$  libre es bajo en el hipotiroidismo clínicamente evidente, pero en los casos subclínicos es normal<sup>3,4</sup>. Para evitar errores diagnósticos deberíamos realizar pruebas de función tiroidea a todo anciano que comience con un cuadro de demencia, ya que nos podemos encontrar ante un caso de hipotiroidismo y, por tanto, ante un cuadro de demencia reversible tras instaurar tratamiento<sup>3,5</sup>. El tratamiento de elección en los pacientes con hipotiroidismo es el aporte suplementario de hormona tiroidea funcionante mediante levotiroxina. Aunque la dosis inicial habitual es de 75-150  $\mu$ g/día, en los ancianos se debe comenzar con dosis menores, de 25  $\mu$ g/día, aumentándolas con incrementos de 12,5 a 25  $\mu$ g/día cada 2-4 semanas<sup>3</sup>. En los pacientes ancianos hay riesgos considerables de exacerbación de cardiopatías al comenzar el tratamiento sustitutivo tiroideo. Por este motivo, los pacientes con cardiopatía isquémica grave deben ser hospitalizados y sometidos a un cuidadoso control durante la fase inicial del tratamiento sustitutivo<sup>3,4</sup>.

El control de los valores séricos de TSH es el método más importante para determinar la dosis a largo plazo, ya que los valores de  $T_4$  libre pueden tardar incluso 6 semanas en alcanzar valores normales<sup>3</sup>.

**M.Z. Gómez del Río<sup>a</sup>, M.E. Vega Villegas<sup>b</sup> y L. Vázquez Salví<sup>c</sup>**

<sup>a</sup>Médico especialista en Medicina Familiar y Comunitaria. Médico de Atención Continuada. Centro de Salud Gama. Barcena de Cicero. Cantabria. España. <sup>b</sup>Médico especialista en Oncología. Médico del Servicio de Oncología del Hospital Marqués de Valdecilla. Santander. España. <sup>c</sup>Médico especialista en Endocrinología. Médico del Servicio de Endocrinología del Hospital Marqués de Valdecilla. Santander. España.

1. Bermejo PF, Saiz DRA, Floriach M. Demencia y alteración cognitiva leve. Curso de neurogeriatría para médicos de atención primaria. Madrid: Ergon 2002; p.81-2.
2. Marsh CB, Mazfferri EL, Sahn SA, Heffner JE. Medicina Interna casos clínicos. Madrid: Harcourt Brace, 1999.

3. Foz Sala M, Lucas Martín AM, San Martí Sala A. Farreras Rozman. Medicina Interna. Madrid: Interamericana, 1998;2:2323-58.
4. Reed Larsen P, Davies TF. Williams textbook of endocrinology Philadelphia: Saunders, 2003; p. 439.
5. Sawin CT, Castelli WP, Hershman JM. The aging thyroid in the Framingham study. Arch Intern Med 1985;145:1386-94.

## Queratólisis plantar sulcatum

**Introducción.** La queratólisis plantar sulcatum es una alteración del estrato córneo de las plantas de los pies. Hay muchos factores implicados, como la sudación excesiva, uso de calzado cerrado y el sobrecrecimiento bacteriano (*Corinebacterium*, *Streptomices*, *Dermatophilus congolensis*)<sup>1,2</sup>. Las lesiones cutáneas consisten en pequeños defectos crateriformes de la capa córnea, que a veces coalescen para formar depresiones de mayor tamaño; estas lesiones se suelen localizar en áreas de presión de las plantas. La sintomatología típica consiste en quemazón y una intensa bromhidrosis<sup>3</sup>. En la histología sólo existe afección de la capa córnea y pueden observarse microorganismos filamentosos y cocos grampositivos<sup>4</sup>. El tratamiento consistirá en antisépticos (clorhexidina, alcohol isopropílico al 40-60%) o antibióticos tópicos (eritromicina, clindamicina, ácido fusídico, mupirocina); también es de gran importancia el tratamiento de la hiperhidrosis. Es una enfermedad de alta incidencia<sup>5</sup> y fácil manejo, por lo que es de gran importancia su reconocimiento.

Presentamos un caso de queratólisis plantar sulcatum en un deportista, en cuya etiología desempeñó un papel fundamental el uso de un calzado inadecuado.

**Caso clínico.** Varón de 27 años, aficionado a la práctica del senderismo, acudió a consultas por presentar desde hacía un mes prurito, quemazón y malestar en las plantas de los pies.

Había sido tratado con sertaconazol en polvos, sin mejoría. En la exploración se apreciaba una piel macerada, blanquecina, con depresiones redondeadas que alcanzaban varios milímetros de diámetro y que se distribuían por las zonas de apoyo de las

plantas. Asimismo, presentaba un intenso mal olor. El paciente tenía como calzado deportivo unas zapatillas cerradas, compuestas en su totalidad por materiales sintéticos. Ante el diagnóstico clínico de queratólisis plantar sulcatum se instauró tratamiento con mupirocina tópica 2 veces al día durante 7 días. Al cabo de 10 días el paciente se encontraba asintomático y no se apreciaban alteraciones en la exploración.

M. Corral de la Calle<sup>a</sup>, L. Pérez España<sup>a</sup>, M.I. Domínguez Hidalgo<sup>b</sup> y M. Casado Jiménez<sup>a</sup>

<sup>a</sup>Dermatología. Hospital Universitario de La Paz. Madrid. España. <sup>b</sup>Médico de atención primaria. Ciudad Real. España.

1. Zaias N. Pitted and ringed keratolysis. *J Am Acad Dermatol* 1982;7:787-91.
2. Taplin D, Zaias N. The etiology of pitted Keratolysis. *Proceedings of the XIIIth - Intenational Congress of Dermatology* 1968; p. 593-5.
3. Takama H, Tamada Y, Yano K, Nitta Y, Ikeya T. Pitted keratolysis: Clinical manifestations in 53 cases. *Br J Dermatol* 1997;137:282-5.
4. Tilgren W. Pitted keratolysis. Ultrastructural study. *J Cutan Pathol* 1979;6:18-22.
5. Zaias N, Taplin D, Rebell G. Pitted keratolysis. *Arch Dermatol* 1965;92:151-4.

## Mielopatía cervicoartrósica de evolución subaguda

**Introducción.** Las enfermedades agudas y subagudas de la médula espinal suelen deberse a compresión extramedular por tumores, infecciones o traumatismos. Presentamos el caso de un trastorno medular subagudo debido a cervicoartrosis.

**Palabras clave:** Mielopatía. Cervical. Espondiloatrosis.

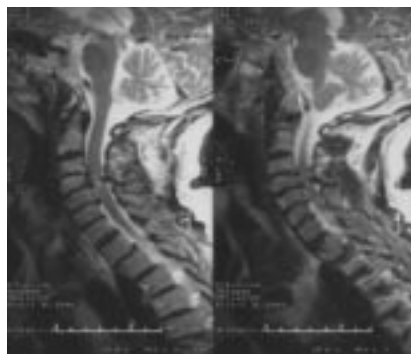


FIGURA 1. RM donde se aprecian los osteofitos en las vértebras cervicales.

**Caso clínico.** Varón de 73 años que refiere parestias y frialdad en el pie derecho con dificultad para la deambulación de un mes de evolución que ha ido progresando hasta llegar al tórax. En la exploración física se objetiva un nivel sensitivo en D4, fuerza disminuida en el miembro inferior derecho (MID), reflejos exaltados con cutáneo plantar indiferente en el MID. Se remite al hospital con la sospecha de compresión del canal medular. Mediante resonancia magnética se diagnostica de estenosis de canal medular por espondiloartrosis cervical (fig. 1). Se realiza una laminectomía descompresiva y evoluciona satisfactoriamente.

**Discusión y conclusiones.** La degeneración artrósica de la columna cervical es muy frecuente después de la edad media de la vida, no así la manifestación tan aguda que presenta este paciente<sup>1</sup>. El proceso degenerativo afecta al disco intervertebral y a los márgenes de las vértebras adyacentes, que producen herniaciones, osteofitos e, incluso, bandas espondilíticas<sup>2</sup>. Estos cambios son máximos en C5-C6 y C6-C7. Este proceso puede verse empeorado por una mala higiene postural<sup>3</sup>. La mielopatía cervicoartrósica (MC) puede presentarse de 2 formas clínicas:

– Síndrome radicular cervical: presenta dolor en la nuca que se agrava con los movimientos y se alivia con la tracción axial. El

dolor puede irradiarse a brazos y pueden existir otros fenómenos sensitivos.

– Mielopatía cervical: paraparesia espástica a menudo asimétrica con debilidad en los miembros inferiores. Presenta signos extrapiramidales en los miembros inferiores.

El curso típico de la MC es progresivo a lo largo de años. En nuestro caso, los síntomas se manifestaron en un período no superior a 2 meses.

El diagnóstico de la MC puede llevarse a cabo ambulatoriamente mediante radiografías. En caso de presentar síntomas de origen agudo o subagudo, como en nuestro caso, estamos obligados a remitirlo al hospital para descartar una estenosis de canal. El tratamiento puede ser conservador en los estadios iniciales de una presentación más larvada, cuando no se hayan desarrollado síntomas de compresión, pero si aparecen estos síntomas, la cirugía con laminectomía descompresiva es el tratamiento de elección<sup>4</sup>.

A.A. Mateos Rodríguez, A. Martín Ramos, M.A. Delgado Nicolás y S. Ayala Luna

Especialista en Medicina Familiar y Comunitaria. Centro de Salud Los Ángeles. Área XI. Madrid. España.

1. Feldmeyer JJ. Cervical myelopathy: diagnostic problems. *Rev Med Suisse Romande* 2000;120:685.
2. Mak KH, Mak KL, Gwi-Mak E. Ossification of the ligamentum flavum in the cervicothoracic junction: case report on ossification on both sides of the lamina. *Spine* 2002;27:E11-4.
3. Iet N. Cervical myelopathy as a result of ossification of the posterior longitudinal ligament. *Rev Neurol (Paris)* 1986; 142:771.
4. Kadanza Z, Mares M, Bednamik J, Smecka V, Krobec M, Stejsakal L, et al. Approaches to spondylotic cervical myelopathy: conservative versus surgical results in a 3-year follow-up study. *Spine* 2002;27:2205.