

Lipoma simple intraarticular de rodilla

E. Esnal-Baza, X. Goikoetxea-Urriarte e I. Etxebarria-Foronda

Servicio de Traumatología y Cirugía Ortopédica. Hospital Txagorritxu. Vitoria-Gasteiz. Álava.

Introducción. El lipoma simple intraarticular de rodilla es una rara patología. Se han documentado muy pocos casos de un lipoma intraarticular simple en la rodilla.

Caso clínico. Varón de 47 años que presenta una tumoración de partes blandas en la cara anterointerna de su rodilla izquierda. La imagen en la resonancia magnética nuclear revela un lipoma intraarticular, que fue resecado mediante miniartrotomía.

Discusión. Se realiza una revisión bibliográfica del lipoma intraarticular localizado en la rodilla. Debe hacerse el diagnóstico diferencial con el lipoma arborescente, que es una proliferación lipomatosa difusa, de etiología desconocida y que habitualmente va asociada a procesos crónicos de la articulación. El lipoma simple es una masa grasa ovoidea, contenida en una cápsula fibrosa y que aparece de *ново*. Es importante distinguir histológica y clínicamente ambas entidades, ya que el tratamiento es diferente.

Conclusión. Es una patología sumamente rara. La resonancia magnética es necesaria para realizar un correcto diagnóstico. Tras la revisión bibliográfica llevada a cabo, recomendamos su escisión por tratamiento artroscópico.

Palabras clave: lipoma intraarticular, rodilla, artroscopia, resonancia magnética.

Simple intra-articular lipoma of the knee

Introduction. Intra-articular lipoma of the knee is extremely rare, with few documented cases published.

Case report. A 47-year-old man presented with a soft-tissue mass on the anteromedial aspect of the left knee. Magnetic resonance imaging revealed an intra-articular lipoma, which was resected by miniarthrotomy.

Discussion. We reviewed the literature on intra-articular lipoma and the knee location. The differential diagnosis is made with lipoma arborescens, a diffuse lipomatous proliferation of the synovial membrane of unknown origin that is commonly associated with chronic joint disease. Simple lipoma is a solitary ovoid mass of mature adipose tissue covered by a fibrous capsule that occurs de novo. Lipoma arborescens and simple lipoma must be differentiated clearly by histology and clinical presentation because each receives a different treatment.

Conclusion. This tumor is rare. Magnetic resonance imaging is necessary for correct diagnosis and we recommend arthroscopic resection based on our review of the literature.

Key words: intra-articular lipoma, knee, arthroscopy, magnetic resonance imaging

El lipoma es la tumoración benigna más frecuente de partes blandas, pero su presencia intraarticular es extremadamente rara con pocos casos descritos. Su localización más frecuente es la rodilla, aunque se han descrito otras localizaciones en cadera¹, columna lumbar², codo³, hombro³ y muñeca³.

CASO CLÍNICO

Varón de 47 años, con una tumoración palpable en su rodilla izquierda de un año de evolución que le ocasionaba dolor, episodios ocasionales de derrame intraarticular, y que le limitaba para sus actividades diarias. El paciente refería un empeoramiento clínico en los últimos meses. En la exploración presentaba una masa de 2 x 3 cm en la región antero-interna de la rodilla, dolorosa a la presión, que se hacía más prominente en la posición de sentado. El paciente conservaba un rango de movilidad completo. En la resonancia magnética (RM) se observó un lipoma intraarticular simple adyacente al retináculo medial (figs. 1 y 2). Se realizó una artroscopia de la rodilla, localizándose el lipoma y apreciándose su correcta delimitación con una cápsula fibrosa envolvente que lo distinguía tanto en color como en textura del tejido sinovial circundante. Finalmente, se optó por realizar

Correspondencia:

E. Esnal Baza.
C. Siervas de Jesús, 7, 2º D.
01001 Vitoria-Gasteiz. Álava.

Recibido: diciembre de 2003.

Aceptado: julio de 2004.

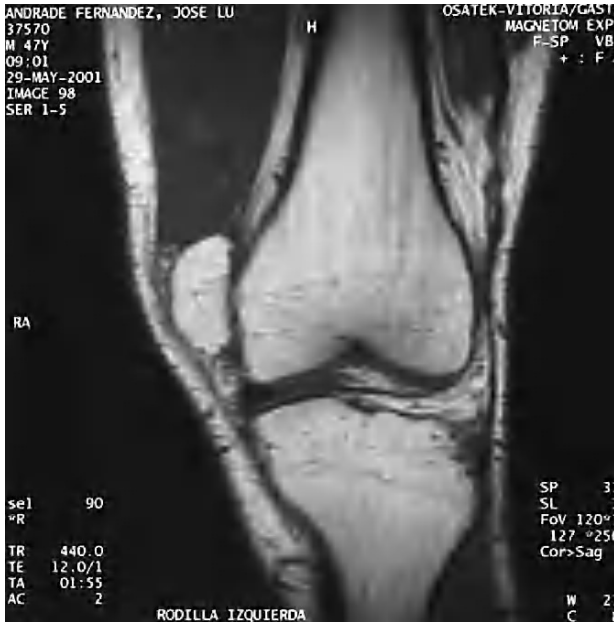

Figura 1. Imagen coronal de resonancia magnética que muestra el lipoma simple intraarticular en la región medial de la rodilla.

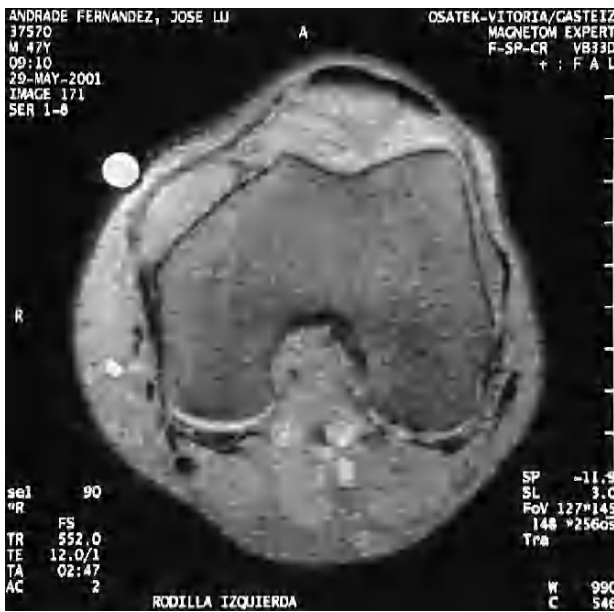

Figura 2. Corte axial de resonancia magnética que muestra el lipoma simple intraarticular.

la extirpación por miniartrotomía, dada la consistencia de la masa. La evolución del paciente finalmente ha sido satisfactoria.

DISCUSIÓN

El lipoma es una tumoración benigna compuesta por adipocitos maduros. Su incidencia exacta se desconoce, ya

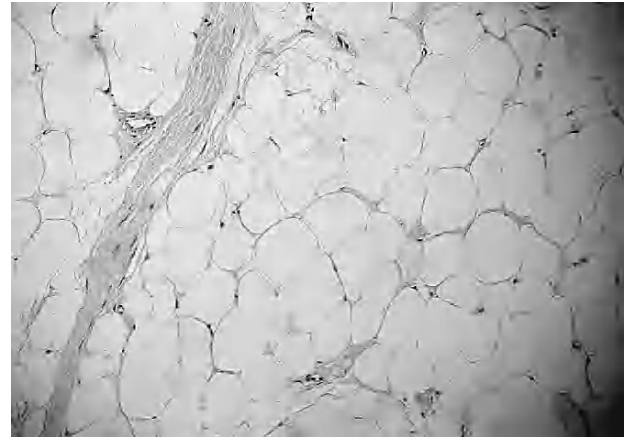


Figura 3. Imagen histológica del lipoma simple. Se observan células grasas maderas sin núcleo atípico y los adipocitos separados por septos fibrosos.

que en ocasiones se plantea el problema de diagnóstico diferencial con el lipoma arborescente. Su localización intraarticular es poco habitual, y hasta el momento han sido pocos los casos publicados. Dentro de sus distintas localizaciones la rodilla es el lugar de aparición más habitual³⁻⁷.

El lipoma simple es una masa solitaria de forma ovalada o redondeada, contenida en una cápsula fibrosa que aparece de *novo* y que ocasionalmente puede producir sintomatología en forma de dolor, derrame articular, y, a veces, bloqueo articular³, ocasionado por la interposición del tumor entre las superficies articulares.

Es importante distinguir el lipoma simple del lipoma arborescente, que es una patología intraarticular más común. Se trata de una proliferación lipomatosa difusa de la sinovial, de etiología desconocida y que habitualmente suele estar asociada con la diabetes mellitus, desgarros meniscales u otros procesos artríticos o traumáticos articulares⁴. Ambas entidades son distinguibles macroscópicamente³, ya que el lipoma arborescente se aprecia como una proliferación lipomatosa y difusa de la sinovial, mientras que el lipoma simple se presenta como una masa de tejido graso bien circunscrita y rodeada de una cápsula fibrosa. Además, su histología también es diferente, como bien se detalla en el artículo de Matsumoto K et al⁵ (fig. 3). Esta distinción es importante realizarla desde un punto de vista clínico, ya que el tratamiento es diferente. El lipoma arborescente se trata mediante la realización de una amplia sinovectomía, al contrario que el lipoma simple, en el cual se extirpa la masa simplemente⁴. También es importante realizar un diagnóstico diferencial con otras entidades como la enfermedad de la grasa de Hoffa⁶, otras tumoraciones malignas, etc. Ante la sospecha clínica, el diagnóstico se confirma por RM. Habitualmente el lipoma simple aparece como una masa de tejido adiposo que produce una señal de elevada intensidad, que a su vez contiene estructuras fibrosas lineales de baja

intensidad en la secuencia T1, y una masa con una señal de elevada intensidad en secuencia T2⁵.

La artroscopia ofrece la posibilidad de visualizar la lesión y realizar una resección mínimamente invasiva. Es posible resecar la lesión en bloque realizando una miniartrotomía³, como en nuestro caso, pero la tendencia actual es la resección por artroscopia, utilizando un instrumental motorizado^{3,4,6}. Este tipo de tratamiento ofrece la ventaja de una recuperación más rápida, siendo necesario un menor tratamiento rehabilitador.

En conclusión, se trata de una lesión rara, con pocos casos descritos en la literatura. Es obligado realizar el diagnóstico diferencial con el lipoma arborescente, así como con otras entidades menos habituales. El diagnóstico se confirma mediante la RM. Actualmente está aceptada la resección por vía artroscópica, que a su vez ofrece una visión directa de la lesión y un postoperatorio más cómodo para el paciente.

BIBLIOGRAFÍA

1. Margheritini F, Villar RN, Rees D. Intra-articular lipoma of the hip. A case report. *Int Orthop*. 1998;22:328-9.
2. Husson JI, Chales G, Lancien G, Pawlostky Y, Mase A. True intra-articular lipoma of the lumbar spine. *Spine*. 1987;12:820-2.
3. Yeomans NP, Robertson A, Calder SJ. Torsion of an Intra-articular lipoma as a cause of pseudo locking of the Knee. *Arthroscopy*. 2003;19:E27.
4. Bernstein AD, Jazrawi LM, Rose DJ. Arthroscopic treatment of an intraarticular. Lipoma of the Knee. *Arthroscopy*. 2001;17:539-41.
5. Matsumoto K, Okabe H, Ishizawa M, Hiraoka S. Intraarticular lipoma of the knee joint; a case report. *J Bone Joint Surg Am*. 2001;83A:101-5.
6. Takashi M, Yamamoto T, Kimura T, Akisue T, Nahira K, Nakatani T, et al. A True Intra-articular lipoma of the knee in a girl. *Arthroscopy*. 2002;18:E24.
7. Hill JA, Martin WD, Milgram JW. Unusual arthroscopic knee lesions: Case report of an intra-articular lipoma. *J Natl Med Assoc*. 1993;85:697-9.

Conflicto de intereses. Los autores no hemos recibido ayuda económica alguna para la realización de este trabajo. Tampoco hemos firmado ningún acuerdo por el que vayamos a recibir beneficios u honorarios por parte de alguna entidad comercial. Por otra parte, ninguna entidad comercial ha pagado ni pagará a fundaciones, instituciones educativas u otras organizaciones sin ánimo de lucro a las que estemos afiliados.